Прилож. къ Учен. Зап. Каз. Унив. за 1901 годъ. Іюль-Августъ.

А. ѲАВОРСКІЙ,
лаборантъ клиники нервныхъ болѣзней.

МАТЕРІАЛЫ
КЪ ВОПРОСУ
О ПАТОЛОГО-АНАТОМИЧЕСКОМЪ ИЗМѢНЕНІИ СПИННОГО МОЗГА ПРИ СДАВЛЕНІИ ЕГО.

(Экспериментально-патологическое изслѣдованіе).

Изъ лабораторіи клиники нервныхъ болѣзней Казанскаго университета.

КАЗАНЬ.
Типо-литографія Императорскаго Университета.
1901.

Illinois State Natural History Survey
Library

А. ѲАВОРСКІЙ,
лаборантъ клиники нервныхъ болѣзней.

МАТЕРІАЛЫ
КЪ ВОПРОСУ
О ПАТОЛОГО-АНАТОМИЧЕСКОМЪ ИЗМѢНЕНІИ
СПИННОГО МОЗГА ПРИ СДАВЛЕНІИ ЕГО.

(Экспериментально-патологическое изслѣдованіе).

Изъ лабораторіи клиники нервныхъ болѣзней Казанскаго университета.

КАЗАНЬ.
Типо-литографія Императорскаго Университета.
1901.

Печатано по опредѣленію Медицинскаго факультета Императорскаго Казанскаго Университета.

Деканъ Н. Любимовъ.

Введеніе.

Приступивъ къ изученію даннаго вопроса, предложеннаго мнѣ моимъ глубокоуважаемымъ учителемъ проф. Л. О. Даркшевичемъ, я, между прочимъ, остановился нѣсколько дольше на измѣненіи нервныхъ клѣтокъ. Основаніемъ этому послужило во-первыхъ то обстоятельство, что измѣненія клѣтокъ при сдавленіи спинного мозга были изучены до сихъ поръ еще очень мало, а во-вторыхъ въ настоящее время, благодаря Nissl'ю, мы имѣемъ наиболѣе точный способъ для опредѣленія тонкихъ измѣненій, совершающихся въ нервной клѣткѣ при ея пораженіи. Какъ извѣстно, Nissl ставитъ главнымъ условіемъ своего способа употребленіе мозговъ непремѣнно свѣжихъ, тотчасъ же послѣ смерти. Мнѣ же при своихъ экспериментахъ съ сдавленіемъ спинного мозга приходилось иногда брать мозги животныхъ, спустя 2—5 часовъ послѣ летальнаго исхода. Это обстоятельство можетъ вызвать сомнѣніе, что демонстрируемыя мною измѣненія нервныхъ клѣтокъ у такихъ животныхъ не патологическія, а есть результатъ начинающагося трупнаго разложенія. Для устраненія этого сомнѣнія я считалъ необходимымъ предварительно выяснить себѣ время наступленія и самую природу трупныхъ измѣненій нервной клѣтки спинного мозга. Съ этою цѣлью я предпринялъ надъ животными цѣлый рядъ экспериментовъ, которые дали мнѣ точный отвѣтъ на интересующій меня вопросъ. Матеріаломъ для этихъ изслѣдованій мнѣ служили эксперименты надъ кошками, какъ животными, спинной мозгъ которыхъ по строенію приближается къ человѣческому. Для

изученія же измѣненій спинного мозга при сдавленіи его я пользовался не только экспериментами надъ кошками, но и подходящими случаями патолого-анатомическими, гдѣ имѣлось *compressio* medullae spinalis. Однако, эти человѣческіе мозги—принадлежность музея клиники нервныхъ болѣзней—были консервированы такъ, что я не могъ обработать ихъ съ тою полнотою, съ какою было бы желательно для моей цѣли. Напримѣръ, въ одномъ случаѣ я могъ примѣнить только методъ Nissl'я, но уже изслѣдовать на такомъ мозгѣ вторичныя перерожденія по Marchi или Weigert'у не представлялось возможности, а въ другомъ случаѣ—наоборотъ. Тѣмъ не менѣе и эти неполные результаты, на мой взглядъ, могутъ имѣть значеніе въ затронутомъ нами вопросѣ.

Какъ извѣстно, моменты, вызывающіе суженіе позвоночнаго канала и тѣмъ самымъ ведущіе къ сдавленію спинного мозга, весьма многочисленны и разнообразны. Однако, какъ учитъ опытъ, подавляющій $^0/_0$ изъ нихъ падаетъ на случаи сдавленія спинного мозга разрушенными каріознымъ процессомъ позвонками или продуктами этого разрушенія творожистыми, фунгозными массами, накопляющимися между позвонками и твердой оболочкой мозга, при такъ называемой malum Pottii. Изслѣдуя четыре такихъ случая, имѣвшихся въ нашемъ распоряженіи, мы встрѣтились съ вопросомъ, какой характеръ носятъ найденныя нами здѣсь измѣненія, воспалительный или же чисто дегенеративный, зависящій отъ простого механическаго сдавленія мозга. Уклоняясь отъ рѣшенія этого вопроса, не составляющаго прямой цѣли нашей темы, мы путемъ соотвѣтственныхъ экспериментовъ на животныхъ постарались, главнымъ образомъ, съ возможною полнотою изучить тѣ измѣненія, которыя совершаются въ спинномъ мозгѣ при чистомъ механическомъ сдавленіи его и при сдавленіи въ случаяхъ mali Pottii. Отсюда само собою вытекаетъ нашъ взглядъ на собственныя изслѣдованія, какъ на матеріалъ, могущій пролить свѣтъ при рѣшеніи вышеупомянутаго вопроса.

Здѣсь я считаю умѣстнымъ замѣтить, что работъ многихъ авторовъ въ оригиналѣ, а иногда даже и въ рефератахъ, я, къ сожалѣнію, совершенно не могъ найти въ Казани.

Трупныя измѣненія клѣтокъ спинного мозга кошки.

Обзоръ литературы.

Уже a priori можно было предполагать, что такіе нѣжные элементы, какъ нервныя клѣтки, едва-ли могутъ долго противостоять дѣйствію трупнаго разложенія. Изслѣдованія авторовъ въ данномъ направленіи не замедлили подтвердить это предположеніе. Schultz [1]), Hutchinson [2]) и, главнымъ образомъ, Sfameni [3]) находили въ нервныхъ клѣткахъ при разложеніи трупа пигментное и зернистое перерожденіе и вакуолизацію протоплазмы, и вакуолизацію ядра. Но работамъ этихъ авторовъ нельзя въ настоящее время придавать большого значенія, такъ какъ они имѣли дѣло съ старыми методами изслѣдованія нервныхъ клѣтокъ, методами, которые не могли дать представленіе о тончайшихъ измѣненіяхъ, происходящихъ въ клѣткахъ при гніеніи трупа. Другіе изслѣдователи перешли уже для обнаруженія такихъ измѣненій къ болѣе деликатному способу Nissl'я. Особенно много занимались этимъ вопросомъ итальянскіе авторы, изъ которыхъ первымъ выступилъ Tirelli [4]). Этотъ авторъ оставлялъ трупы животныхъ опредѣленное время на воздухѣ, въ водѣ, мочѣ и подъ землею. Уже спустя 9 часовъ послѣ смерти, онъ наблюдалъ, что разница между хроматическимъ и ахроматическимъ веществами становилась менѣе ясной, протоплазма имѣла слегка опаковый видъ; въ то же время хроматофили уменьшались въ размѣрѣ. Спустя 21 часъ послѣ смерти, ахроматическое ве-

---

[1]) Schultz. Ueber artificielle, cadaveröse und pathologische Veränderungen des Rückenmarks. Neurologisches Centralblatt, 1883 г.. Цитировано по Barbacci. Leichenveränderungen der Nervenzellen. Centralblatt für Allgemeine Pathologie et. c. No 21/22, X bd., 1899 г., S. 901.

[2]) Hutchinson. Degenerative changes in the brain cells of the Noninsane. Edinb. Hosp. Reports, Vol. IV, 1896 г.. Цитировано по Barbacci ibidem.

[3]) Sfameni. Ricerche sperimentali sulle alterazioni artificiali e cadaverische del sistema nervoso centrale e peripherico. Sperimentale, 1897 г., Fasc. I. Цитировано по Barbacci, ibidem.

[4]) Tirelli. Sulla cronologia delle morte deglielementi del sistema nervoso centrale e peripherico. Archiv. italiennes de biologie, 1896 г.. Цитировано по Barbacci, ibidem, S. 902.

щество протоплазмы окрашивалось въ голубой цвѣтъ, размѣры клѣтокъ въ тѣхъ трупахъ, которые лежали въ водѣ, увеличились, а тѣхъ, которые находились на воздухѣ, нѣсколько сморщены по краямъ. Въ протоплазматическихъ отросткахъ, въ отдаленныхъ отъ клѣтки частяхъ, хроматофили исчезаютъ; ядро теряетъ рѣзкость дифференцировки хроматическаго и ахроматическаго веществъ и плохо, и диффузно окрашивается. Спустя 47 часовъ послѣ пребыванія трупа на воздухѣ, 89 часовъ подъ землею и 31 часъ въ водѣ и мочѣ, протоплазма принимаетъ зернистый видъ, но разница между хроматической и ахроматической субстанціями удерживается. Протоплазматическіе отростки сильно укорочены, обломаны, со скуднымъ количествомъ хроматическаго вещества. Положеніе ядра правильное; оно красится диффузно. Такое состояніе длится нѣсколько дней, а затѣмъ протоплазма превращается въ одну мелкозернистую массу, по периферіи представляющей плохо окрашивающійся детритъ, а ядро становится зубчатымъ и диффузно красящимся. По мнѣнію Tirelli, ни одинъ патологическій процессъ не даетъ картины, сходной съ трупнымъ разложеніемъ.

Barbacci и Campacci [1]), обезкровивъ кроликовъ, держали трупы ихъ въ термостатѣ при 22°C различное время: 3, 6, 9, 12, 15, 18, 24, 30, 48 и 72 часа. Спустя 3 часа послѣ смерти, они находили поблѣдненіе хроматофилей, въ дальнѣйшихъ стадіяхъ теряющихъ свои контуры. При дальнѣйшемъ ходѣ трупнаго разложенія они наблюдали разрушеніе хроматофилей на кусочки, глыбки, которые въ концѣ концовъ распадались какъ бы въ пыль. При болѣе позднихъ срокахъ протоплазма имѣла такой видъ, какъ при коагуляціонномъ некрозѣ. Иногда въ далеко зашедшихъ случаяхъ они констатировали вакуолы, которыя имѣли наклонность сливаться между собою. Часто контуры клѣтокъ были не ровны, изъѣдены. Типическаго периферическаго хроматолиза авторы никогда на своихъ препаратахъ не встрѣчали. Нерѣдко протоплазма клѣтки представляла лишь одну сѣть, съ ячеями различной величины. Что касается ядра, то въ начальныхъ срокахъ въ однихъ случаяхъ границы его были не ясны, неопре-

---

[1]) Barbacci и Campacci. Sulle lesioni cadaveriche delle cellule nervose. Rivista di patol. nerv. e ment., 1897 г.; autoreferat in Centralblatt für Allgemeine Pathologie u. pathologische Anatomie, № 21/22, bd. X, S. 904.

дѣленны, а въ другихъ—оно становилось болѣе объемистымъ, гомогеннымъ и съ неясными контурами. Хроматинъ его распадался на маленькія глыбки, которыя собирались или около ядрышка или около оболочки ядра. Въ дальнѣйшихъ срокахъ авторы чаще замѣчали уменьшеніе ядра, имѣвшаго неправильную бисквитообразную форму; на видъ оно было гомогенно и красилось болѣе или менѣе интенсивно. Иногда оболочка ядра разрывалась и все содержимое его выходило вмѣстѣ съ ядрышкомъ въ протоплазму, оставляя мѣсто ядра пустымъ. Въ самыхъ послѣднихъ срокахъ ядро совершенно исчезало. Ядрышко долѣе всего противостояло трупному разложенію: даже спустя 72 часа послѣ смерти, во многихъ клѣткахъ оно представлялось сравнительно нормальнымъ. Часто оно располагалось на периферіи ядра; иногда въ немъ появлялись вакуолы и оно распадалось на кусочки (фрагментація ядрышка), теряя способность окрашиваться. Въ заключеніе авторы прибавляютъ, что въ срокахъ не особенно давнихъ всеже можно было констатировать нѣсколько клѣтокъ, сравнительно хорошо сохранившихъ свой нормальный видъ.

Colucci [1]), изслѣдуя клѣтки спинного мозга человѣческихъ труповъ, находилъ слѣдующее. Ахроматическая субстанція пріобрѣтаетъ гомогенный видъ и притомъ болѣе, чѣмъ хроматофили. Видны разрывы, разрѣженіе ахроматическихъ фибриллей и полное смѣщеніе всего основного вещества пораженной клѣтки. Во многихъ клѣткахъ встрѣчаются разрывы протоплазмы въ различномъ направленіи. Протоплазматическіе отростки оборваны и равномѣрно интенсивно окрашены, и имѣютъ бахромчатый видъ. Однако, авторъ отмѣчаетъ, что въ клѣткахъ не наблюдалось такихъ измѣненій, которыя встрѣчаются въ патологическихъ случаяхъ.

Neppi [2]) находилъ первыя измѣненія въ клѣткахъ спинного мозга труповъ животныхъ черезъ 24 часа послѣ смерти, а именно онъ замѣчалъ, что ядро нѣкоторыхъ клѣтокъ окрашивалось сплошь въ голубоватый цвѣтъ. Черезъ 48 часовъ пос-

---

[1]) Colucci. Contribuzione alla istologia della cellula nervosa in alcune malattie mentale. Annali di nevrol., 1897 г.. Цитировано по Barbacci, Centralblatt f. Allgemeine Pathologie u. etc., bd. X., № 21/22, 1899 г., S. 903.

[2]) Neppi. Sulle lesioni cadaveriche delle cellule nervose relivabili col. metodo di Nissl. Rivista di patol. nerv. e ment., 1897 г., № 4. Цитировано по Revue Neurologique, p. 435, 1897 г..

лѣ смерти вся протоплазма клѣтки красилась диффузно, но всеже хроматофильные элементы здѣсь были на лице. Въ протоплазматическихъ отросткахъ хроматофилей было меньше обыкновеннаго. Въ нѣкоторыхъ клѣткахъ ядро лежало эксцентрически. Спустя 72 часа, протоплазма клѣтки начинаетъ разрѣжаться, а ядро атрофироваться. Черезъ 96 часовъ протоплазма еще болѣе разрѣжается, хроматофили очень блѣдны, а въ протоплазматическихъ отросткахъ они исчезли. Перинуклеарный ободокъ, который онъ наблюдалъ въ клѣткахъ, спустя 6 часовъ послѣ смерти и который онъ считаетъ явленіемъ нормальнымъ, послѣ 96 часового срока увеличивается. Ядро теряетъ свои контуры. Ядрышко хотя красится интенсивно, но въ немъ появляются вакуолы. Авторъ обращаетъ вниманіе, что ядрышко очень хорошо противостоитъ дѣйствію трупнаго разложенія, долгое время спустя послѣ смерти животнаго. Въ заключеніе онъ проводитъ слѣдующую разницу между трупными и патологическими измѣненіями клѣтокъ. Такъ, трупное распаденіе хроматофилей только подходитъ къ хроматолизу патологическому, но отличается отъ него по характеру своему; при патологическомъ хроматолизѣ клѣтка большею частью склонна къ увеличенію, а при трупномъ—къ уменьшенію, къ атрофіи. Каріоплазма ядра послѣ смерти начинаетъ окрашиваться диффузно въ голубой цвѣтъ, чего нѣтъ при патологическихъ пораженіяхъ клѣтки.

Levi[1]) бралъ у кроликовъ послѣ смерти кусочки спинного мозга и оставлялъ ихъ гнить въ особенныхъ сосудахъ, причемъ первыя измѣненія въ клѣткахъ онъ обнаруживалъ, только спустя 60 часовъ послѣ смерти. По его наблюденіямъ, клѣтка сначала сильно окрашивается и состоитъ изъ фрагментированной зернистой массы, среди которой тамъ и сямъ виднѣются отдѣльные, неправильные и притомъ увеличенные хроматофили. Ядро имѣетъ неясныя границы. Ядрышко не измѣнено. За этой гиперхроматической стадіей, какъ называетъ ее самъ авторъ, слѣдуетъ другая стадія, гдѣ зернистая протоплазма представляется гомогенной, фіолетоваго цвѣта массою, съ неправильными и рас-

---

[1]) Levi. Alterazioni cadaveriche della cellula nervosa studiate col. metodo di Nissl. Rivista di patol. nerv. e ment., 1898, № 1. Цитировано по Neurologisches Centralblatt, 1898 г., S. 504; и—по Barbacci., ibidem, S. 904.

плывчатами краями. Ядра не видно, ядрышко хотя и окрашено еще сильно, но уже измѣнено. Авторъ представляетъ себѣ хроматолизъ трупный иначе, чѣмъ описалъ его Neppi.

Мурзаевъ [1]) наблюдалъ при лежаніи трупа кролика при t° окружающаго воздуха въ 15°R, спустя 6, 14 и 24 часа послѣ смерти, явственную наклонность къ уменьшенію числа сильно красящихся по Nissl'ю клѣтокъ спинного мозга. Такъ, въ нормальномъ состояніи число сильно красящихся клѣтокъ въ общемъ равнялось 59,8%, слабо красящихся=40,2%. Между тѣмъ какъ при трупномъ измѣненіи клѣтокъ отношеніе было такое: количество сильно красящихся клѣтокъ равнялось въ общемъ 44,2%, слабо красящихся=55,8%. Слѣдовательно, во многихъ хроматофиляхъ при гніеніи трупа способность воспринимать интенсивную окраску несомнѣнно ослабѣвала.

Ewing [2]) изучалъ трупныя измѣненія клѣтокъ спинного мозга на кроликахъ, трупы которыхъ онъ оставлялъ на воздухѣ отъ 48 до 72 часовъ послѣ смерти. Въ ходѣ этихъ измѣненій онъ различаетъ три стадіи. Въ 1-й—,спустя 24 часа, главныя измѣненія состояли въ зернистомъ разрушеніи хроматофилей, ахроматическая субстанція окрашивалась плохо и притомъ диффузно. Въ ядрѣ же вблизи ядрышка наступало явленіе диффузной хромофиліи, благодаря распространенію хроматина ядра вдоль сѣти послѣдняго. Во 2-й стадіи, спустя 48 часовъ послѣ смерти, характерна сильная диффузная хромофилія ядра, въ которомъ ядрышка не видно почти совсѣмъ. Въ протоплазмѣ разрушеніе хроматофилей идетъ дальше: на мѣстѣ ихъ находятъ большія неправильно распредѣленныя хроматическія кучки. Дендриты укорочены, неправильнаго очертанія и спирально изогнуты. 3-й періодъ, характеризующійся проникновеніемъ гнилостныхъ бактерій въ клѣтку, состоитъ въ разрушеніи тѣла этой послѣдней и исчезанія дендритовъ. Очертанія клѣтокъ становятся неправильными, онѣ наполняются вакуолами, сливающимися другъ съ другомъ. Затѣмъ, клѣтка превращается въ безформенную кучу темныхъ зеренъ, которыя окружаютъ диффузно и сильно окрашенное ядро, яд-

---

[1]) Б. Мурзаевъ. Къ ученію о тѣльцахъ Nissl'я. Архивъ біологическихъ наукъ. Томъ VII, вып. 5-й, стр. 450, 1899 г..

[2]) Ewing. Studies on ganglion cells. Archives of. Neurology und Psychopathology. Vol. 1, 1898 г., № 3. Цитировано по Barbacci, ibidem, S. 905.

рышко котораго имѣетъ неопредѣленныя очертанія и часто распадается на множество обломковъ. Далѣе, авторъ придаетъ большое значеніе состоянію атмосферы при ходѣ трупнаго разложенія. Напримѣръ, въ теплое и сырое время года трупныя измѣненія можно обнаружить, спустя 6—8 часовъ послѣ смерти, между тѣмъ какъ зимой еще черезъ 24 часа ткани имѣютъ нормальный видъ. Состояніе, въ которомъ организмъ находился передъ смертью, имѣетъ большое вліяніе на быстроту наступленія трупнаго разложенія. Такъ, въ случаяхъ, гдѣ смерть произошла отъ септицеміи или піэміи или какого-либо иного инфекціоннаго заболѣванія, видимыя измѣненія трупныя въ нервныхъ клѣткахъ, по автору, наступаютъ, часто 3—4 часа спустя послѣ смерти. Затѣмъ, онъ отмѣчаетъ, что если трупъ сохранялся при надлежащей температурѣ, то нервная ткань можетъ остаться пощаженной, спустя даже 48 часовъ со времени смерти.

Philippe et de Gothard [1]) производили изслѣдованія надъ спинными мозгами человѣческихъ труповъ. Они имѣли 10 спинныхъ мозговъ отъ субъектовъ различнаго возраста, изъ которыхъ одни умерли отъ бронхопневмоніи, а другіе отъ септицеміи. Такіе мозги подвергались дѣйствію трупнаго разложенія, причемъ авторы могли констатировать глубокія измѣненія въ клѣткахъ переднихъ роговъ и притомъ различнаго характера. Одни клѣтки разбухли, почти безъ хроматофилей, съ сдвинутымъ ядромъ и диффузно красящейся хроматической субстанціей; другія совершенно не содержатъ хроматофилей; отростки протоплазматическіе отсутствуютъ. Ядро сильно передвинулось къ периферіи клѣтки и выпячиваетъ край протоплазмы.

Franca [2]) изслѣдовалъ трупныя измѣненія нервныхъ клѣтокъ на морскихъ свинкахъ. Онъ говоритъ, что измѣненіе прежде всего начинается съ распаденія хроматофилей—хроматолиза, а затѣмъ они превращаются въ мелкозернистую пыль.

---

[1]) Philippe et de Gothard. Etat des cellules nerveuses de la moëlle épinière chez l'homme après autopsie. Soc. de biol., 1898 г.. Цитировано по Barbacci, ibidem, S. 905.

[2]) Franca. Altérationes cadavériques des Cellules Radiculaires de la Moelle épinière. Archivos de Medicina, 1898 г., № 1., p. 1. Цитировано по Revue Neurologique, 1899 г., tome VII, p. 15.

Послѣ этого слѣдуетъ разрушеніе ахроматической субстанціи. Ядро передвигается къ периферіи, а иногда оно выходитъ за предѣлы протоплазмы; хроматинъ его расплывается по всему ядру, которое при этомъ окрашивается однообразно въ голубой цвѣтъ.

Де-Мезеръ [1]) изучалъ посмертныя измѣненія на 25 человѣческихъ мозгахъ, взятыхъ отъ лицъ, умершихъ отъ различныхъ заболѣваній (въ томъ числѣ—отъ миліарнаго разсѣяннаго туберкулеза, крупозной пневмоніи, брюшного тифа, рака желудка, эклампсіи и т. д.). Вскрытіе труповъ производилось не позже 7 часовъ послѣ смерти. Изъ вынутаго мозга тотчасъ вырѣзывались кусочки для соотвѣтствующаго консервированія, а остальная часть цѣликомъ, въ плотно закрытомъ стеклянномъ сосудѣ, оставлялась въ теченіе сутокъ при комнатной температурѣ. На слѣдующій день изъ этой части брались кусочки, по возможности симметричные взятымъ наканунѣ, и консервировались такъ же, какъ и предыдущіе. Результаты своихъ изслѣдованій авторъ формулируетъ слѣдующимъ образомъ: „въ промежуткѣ 24—36 часовъ послѣ смерти, при сохраненіи даже при комнатной температурѣ, достигающей 16°—17° R., нервныя клѣтки не претерпѣваютъ никакихъ измѣненій тѣхъ морфологическихъ ихъ свойствъ и особенностей, а также тѣхъ состояній, въ которыхъ ихъ застала смерть“. Далѣе, „срѣзы изъ свѣжаго мозга требуютъ больше времени для окраски по Nissl'ю и скорѣе обезцвѣчиваются, между тѣмъ какъ срѣзы изъ лежалаго мозга, сравнительно съ первыми, скорѣе и сильнѣе красятся тѣмъ же растворомъ краски и труднѣе обезцвѣчиваются и представляются нѣсколько гуще окрашенными“.

Изъ приведеннаго очерка литературы видно, что далеко не всѣ авторы рисуютъ одинаковую картину трупныхъ измѣненій. Особенно рѣзкое противорѣчіе вносятъ сюда работы Philippe и Gothard'a съ одной стороны и Franca съ другой. Тѣмъ не менѣе, исключая этихъ авторовъ, мы нахо-

---

[1]) Де-Мезеръ. Посмертныя измѣненія нервныхъ клѣтокъ, обнаруживаемыя при окраскѣ по Nissl'ю. Университетскія извѣстія, Кіевъ, № 8, 1900 г..

димъ у остальныхъ изслѣдователей въ существенныхъ чертахъ сходный характеръ трупныхъ измѣненій. Такъ, всѣ они описываютъ, что при началѣ трупнаго разложенія прежде всего подвергаются разрушенію хроматиновая субстанція нервной клѣтки, а затѣмъ уже и ахроматическая; ядро представляетъ явленіе диффузной хромофиліи и сплошной окраски; причемъ оно почти всегда остается на своемъ мѣстѣ; ядрышко измѣняется сравнительно мало и притомъ только въ далеко зашедшихъ стадіяхъ. Что касается работы Philippe и Gothard'a, то едва-ли констатированныя ими клѣточныя измѣненія можно всецѣло относить на счетъ трупнаго разложенія. Дѣло въ томъ, что эти авторы пользовались мозгами лицъ, умершихъ отъ инфекціонныхъ заболѣваній, которыя, какъ извѣстно, сами по себѣ вызываютъ патологическія измѣненія въ нервной клѣткѣ. Нѣтъ никакого основанія отрицать, чтобы эти измѣненія непремѣнно отсутствовали здѣсь, а разъ это такъ, то, слѣдовательно, въ пораженныхъ трупнымъ разложеніемъ клѣткахъ имѣлся еще плюсъ въ видѣ прижизненныхъ измѣненій, хотя бы напримѣръ, въ видѣ нахожденія ядра на периферіи клѣтки. Относительно же изслѣдованій Franca, нужно сказать, что они стоятъ особнякомъ. Полнаго выхожденія ядра на периферію клѣтки, а тѣмъ болѣе выхода его за предѣлы протоплазмы, никто изъ остальныхъ авторовъ, работавшихъ экспериментально на животныхъ по поводу трупныхъ измѣненій нервныхъ клѣтокъ, не наблюдалъ.

Если авторы не согласны между собою относительно деталей характера трупныхъ измѣненій нервной клѣтки, то на счетъ срока наступленія этихъ измѣненій несогласіе идетъ еще дальше, какъ это видно изъ вышеупомянутыхъ работъ. Въ то время какъ Barbacci и Campacci отмѣчаютъ наступленіе этихъ измѣненій, спустя 3 часа послѣ смерти, Levi обнаружилъ ихъ начало черезъ 60 часовъ! Такая разница въ срокѣ, какъ и вообще въ характерѣ самыхъ измѣненій, повидимому, стоятъ въ зависимости во-первыхъ отъ условій, при которыхъ совершалось гніеніе мозговъ, а во-вторыхъ—отъ времени года, болѣзненнаго или здороваго состоянія, въ которомъ животное находилось передъ смертью, и вида животнаго. Первое положеніе краснорѣчиво подтверждается экспериментами Tirelli, который, какъ мы видѣли выше, ставилъ трупъ животнаго въ самыя разнообразныя условія для гніенія.

Такъ напримѣръ, измѣненныя клѣтки трупа, лежавшаго въ жидкости, были увеличены въ объемѣ, а—находившагося на воздухѣ сморщены. Мелкозернистый распадъ протоплазмы клѣтокъ труповъ, лежавшихъ на воздухѣ наступалъ, спустя 47 часовъ послѣ смерти, а то же измѣненіе въ клѣткахъ труповъ, зарытыхъ въ землю, обнаружилось только черезъ 89 часовъ!

Что касается второго положенія, то Ewing напр., прямо указываетъ для теплаго и сырого времени года одинъ срокъ наступленія трупныхъ измѣненій, а для зимы—другой, болѣе поздній. Кромѣ того, изъ работы этого автора видно, насколько укорочивается срокъ наступленія трупныхъ измѣненій клѣтокъ у животныхъ, погибшихъ отъ какого-либо инфекціоннаго заболѣванія.

На этомъ я заканчиваю обзоръ литературы по данному вопросу и перехожу къ изложенію собственныхъ изслѣдованій, необходимость которыхъ вытекаетъ само собою, если припомнить то разногласіе, которое существуетъ между авторами по поводу срока наступленія трупныхъ измѣненій. Нѣтъ сомнѣнія, что разладъ этотъ только кажущійся, зависящій отъ неодинаковой постановки эксперимента. Тѣмъ не менѣе, имѣя въ виду заявленіе Ewing'а о вліяніи температуры на быстроту трупнаго разложенія, и не находя въ описаніяхъ авторовъ подходящей для моихъ цѣлей постановки экспериментовъ, я долженъ былъ самостоятельно приступить къ нимъ для выясненія характера и времени наступленія трупныхъ измѣненій при извѣстной опредѣленной температурѣ.

Собственныя изслѣдованія.

Я производилъ свои эксперименты на кошкахъ, которыя предварительно, въ теченіе не меньше недѣли, были хорошо откармливаемы и находились подъ моимъ наблюденіемъ съ цѣлью удостовѣриться въ ихъ здоровомъ состояніи. Въ этомъ послѣднемъ я убѣждался, главнымъ образомъ, на основаніи того поведенія, какое обнаруживало животное за время моего наблюденія, а также—и прибыли въ вѣсѣ. По истеченіи упомянутаго срока, здоровыхъ, по моему мнѣнію, кошекъ убивали въ одной серіи экспериментовъ путемъ перерѣзки шейныхъ ка-

ротидъ, въ другой—черезъ проколъ сердца, и въ третьей—уколомъ въ продолговатый мозгъ. Трупы убитыхъ животныхъ оставляли лежать на полу, на сухомъ мѣстѣ, въ питомникѣ при t° въ 14° R., т. е. обычной у насъ для этого помѣщенія температурѣ въ февралѣ и мартѣ мѣсяцахъ. Затѣмъ, я приступалъ къ аутопсіи и при опредѣленіи срока для послѣдней бралъ за единицу времени суточное количество часовъ. Такимъ образомъ, вскрытіе производилось черезъ 6, 12, 18, 24, 36, 48 и 62 часа послѣ смерти, причемъ на каждый изъ этихъ сроковъ приходилось отъ 4 до 6 труповъ кошекъ. При аутопсіи я обращалъ вниманіе на всѣ внутренніе органы, не было-ли въ нихъ какихъ-либо макроскопическихъ измѣненій. Отсутствіе послѣднихъ позволяло мнѣ пользоваться спиннымъ мозгомъ животнаго. Вынувъ мозгъ, я бралъ по нѣскольку кусочковъ изъ шейной, грудной, поясничной частей, по $^1/_2$—$^3/_4$ сант. длиною, и консервировалъ ихъ въ 95% алкоголѣ. Въ теченіе трехъ дней я ежедневно мѣнялъ спиртъ, а затѣмъ, спустя еще 3 дня, приступалъ къ заключенію однихъ кусочковъ одного и того же животнаго въ целлоидинъ, а другихъ—въ парафинъ. Заливаніе въ целлоидинъ совершалось общепринятымъ путемъ, а заключеніе въ парафинъ производилось такъ. Предварительно кусочекъ мозга просвѣтлялся въ теченіе сутокъ въ бергамотномъ маслѣ, затѣмъ, онъ прямо переносился въ расплавленный парафинъ съ точкою плавленія въ 40° R., которая понижалась еще до 38° R. отъ прибавленія къ парафину извѣстнаго количества бергамотнаго масла. Въ этой смѣси, поставленной въ термостатъ съ t° въ 38° R, препаратъ держался въ продолженіе 5—8 часовъ. Послѣ этого кусочекъ вынимался изъ смѣси, ставился въ бумажную форму и прямо заливался расплавленнымъ и начинающимъ остывать парафиномъ, съ точкою плавленія въ 52° R. Черезъ нѣсколько часовъ такой кусочекъ былъ готовъ для рѣзки и могъ сохраняться очень долгое время безъ всякой порчи. Срѣзы дѣлались на микротомѣ Schanz'a (въ 10 μ.) и для удаленія парафина клались въ ксилолъ, который мѣнялся раза два. Послѣ ксилола срѣзы переносились въ спиртъ 95%, который также для болѣе совершеннаго удаленія ксилола смѣнялся 2 раза; затѣмъ, срѣзы наравнѣ съ целлоидиновыми подвергались окраскѣ по методу Nissl'я, видоизмѣненному Lenhossek'омъ. Для этой цѣли брался концентрированный

растворъ toluidinblau или thyonin или magentaroth. Въ первыхъ двухъ растворахъ я держалъ препараты отъ 1 до 3-хъ минутъ, послѣ чего быстро промывалъ ихъ въ дистиллированной водѣ отъ излишка краски, а затѣмъ уже переносилъ ихъ въ анилиновый спиртъ (90 частей 95% alcohol'я и 10 частей anilini purissimi Kahlbaum'a). Въ этомъ послѣднемъ препараты находились различное время, смотря по интенсивности окраски даннаго срѣза. Путемъ опыта удается уловить моментъ, когда нужно прекращать вытравленіе. Большею частью этотъ моментъ совпадаетъ съ моментомъ полнаго обезцвѣчиванія бѣлаго вещества, и—моментомъ, когда на свѣтломъ фонѣ сѣраго вещества видны отдѣльныя темныя точки—нервныя клѣтки. Бываютъ однако, какъ я убѣдился, нерѣдко исключенія изъ этого правила. Иногда бѣлое вещество окрашено еще въ интенсивный синій цвѣтъ, а между тѣмъ клѣтки уже вытравлены достаточно. Чаще встрѣчается обратное: бѣлое вещество давно обезцвѣтилось, а клѣтки еще не дифференцировались, какъ слѣдуетъ. Послѣ надлежащаго вытравленія препараты переносились въ кайепутовое масло для просвѣтленія, а затѣмъ на стеклѣ заключались въ канадскій бальзамъ, растворенный въ ксилолѣ.

Въ растворѣ magentaroth я оставлялъ срѣзы въ. теченіе $^1/_2$ часа въ тепломъ мѣстѣ (въ термостатѣ при 38° C), а дальнѣйшая обработка ихъ производилась такъ же, какъ и—препаратовъ, окрашенныхъ синькою.

Я ни разу не прибѣгалъ къ предварительной наклейкѣ препарата на предметное стекло, такъ какъ это было хлопотливо, на мой взглядъ, и не представляло никакихъ преимуществъ передъ простымъ перенесеніемъ препарата въ краску и изъ нея обратно помощью лопаточки.

Обстоятельство, побудившее меня заключать препараты кромѣ целлоидина и въ парафинъ, было вызвано необходимостью получать болѣе тонкіе срѣзы. Но съ другой стороны я опасался, какъ бы высокая температура расплавленнаго парафина сама по себѣ не производила какихъ-либо измѣненій въ клѣткѣ. Сравненіе целлоидиновыхъ и парафиновыхъ препаратовъ убѣдило меня, что высокая t^0 парафина нисколько не отражается на структурѣ фиксированной въ спиртѣ нервной клѣтки. Картина, представляемая тѣми и другими препаратами одна и та же.

Перейдемъ теперь къ результатамъ изслѣдованія трупныхъ измѣненій. Микроскопическое изслѣдованіе срѣзовъ, взятыхъ изъ трехъ отдѣловъ каждаго спинного мозга, показало, что трупныя измѣненія въ извѣстные сроки наблюдаются постоянно, но клѣтки нервныя измѣняются при этомъ далеко не всѣ. Въ мозгахъ, спустя даже 48 часовъ послѣ смерти, можно встрѣтить клѣтки, которыя по своему виду почти не отличаются отъ нормальныхъ.

Что же касается вопроса, одинаково-ли поражаются всѣ клѣтки даннаго срока, на это я долженъ отвѣтить отрицательно. Дѣло въ томъ, что часть клѣтокъ представляетъ болѣе выраженныя измѣненія, а другая,—менѣе. Затѣмъ, сравненіе препаратовъ отъ животныхъ одного и того же срока, но убитыхъ различнымъ способомъ, не дало никакой разницы въ микроскопической картинѣ нервной спинномозговой клѣтки.

Сличая препараты изъ различныхъ отдѣловъ спинного мозга одного извѣстнаго срока, я не могъ подмѣтить какой-либо разницы въ нихъ ни въ степени измѣненія клѣтки, ни въ характерѣ измѣненія, ни, наконецъ, въ количествѣ пораженныхъ клѣтокъ.

Въ спинныхъ мозгахъ здоровыхъ кошекъ, убитыхъ спустя 6, 12 и 18 часовъ послѣ смерти, я не нашелъ въ нервныхъ клѣткахъ никакихъ уклоненій отъ нормы.

Первыя измѣненія я обнаружилъ, только *спустя 24 часа послѣ смерти* и притомъ только въ клѣткахъ передняго рога. Въ такихъ случаяхъ:

а) *Нервныя клѣтки.*

α) протоплазма. Красится не такъ отчетливо элективно, какъ въ свѣжихъ мозгахъ, благодаря тому, что основное вещество ея очень трудно обезцвѣчивается. Тѣмъ не менѣе хроматофильные элементы ея различаются хорошо. Контуры ея и объемъ не измѣнены. Иногда хроматофили какъ будто по краямъ изъѣдены. Въ бо́льшей части клѣтокъ протоплазма почти не отличается отъ нормальной, а особенно въ клѣткахъ боковыхъ и заднихъ роговъ, гдѣ измѣненій подмѣтить не удалось.

β) ядро. Положеніе правильное. Контуры, объемъ и каріоплазма его не измѣнены.

δ) *ядрышко.* Измѣненій не представляетъ.

Спустя 48 часовъ послѣ смерти, трупныя измѣненія выступаютъ значительно яснѣе:

а) *Нервныя клѣтки* (*см. фиг. 2*).

α) *протоплазма* бо́льшей части клѣтокъ переднихъ роговъ съ неправильными, изъѣденными контурами. Протоплазма красится еще диффузнѣе, хроматофили однихъ клѣтокъ теряютъ свои контуры, а въ другихъ—они по краямъ изъѣдены или распались на отдѣльныя глыбки или мелкія зернышки; тѣло клѣтки ноздревато, разрѣжено, а въ нѣкоторыхъ видны свѣтлыя, контурированныя пространства, неокрашенныя, повидимому, вакуолы, по одной или по двѣ въ клѣткѣ. Объемъ протоплазмы не измѣненъ. Протоплазматическіе отростки обломаны, по краямъ изъѣдены; въ нѣкоторыхъ изъ нихъ видны слабо окрашенные хроматофили, а въ другихъ—ихъ нельзя отличить. Около ядра виденъ въ протоплазмѣ большой свѣтлый ободокъ. Въ протоплазмѣ клѣтокъ заднихъ роговъ измѣненій не замѣтно.

β) *ядро.* Въ бо́льшей части клѣтокъ оно измѣнено: контуры его очень неправильны: то неравномѣрно вытянуты, то зазубрены. Однако, объемъ его не измѣненъ. Оно красится очень диффузно въ синій цвѣтъ, а въ нѣкоторыхъ клѣткахъ оно, кромѣ того, какъ бы слегка вакуолизировано. Въ клѣткахъ задняго рога можно отмѣтить, что каріоплазма ядра начинаетъ краситься диффузнѣе и обнаруживаетъ сплошную мелкую зернистость. Положеніе его во всѣхъ клѣткахъ правильное.

δ) *ядрышко.* Положеніе, контуры, объемъ его измѣненій не представляютъ.

Спустя 62 часа послѣ смерти, измѣненія въ нервныхъ клѣткахъ выражены очень рѣзко:

а) *Нервныя клѣтки* (*см. фиг. 3 и 4*).

α) *протоплазма.* Объемъ ея, особенно въ клѣткахъ переднихъ роговъ, часто уменьшенъ: контуры не правильны: они изъѣдены. При диффузной окраскѣ въ протоплазмѣ, большею частью, не видно хроматофилей совсѣмъ; протоплазма сильно разрѣжена и имѣетъ какъ бы творожистый видъ. Въ ней часто встрѣчаются большія, совершенно неокрашенныя, безъ всякаго строенія, рѣзко контурированныя пространства, повидимому, вакуолы, понѣскольку въ одной клѣткѣ. Эти вакуолы имѣютъ наклонность сливаться между собою. Протоплазматическіе отростки почти отсутствуютъ. Перинуклеарный ободокъ иногда достигаетъ большихъ размѣровъ. Хроматофилей въ протоплазмѣ клѣтокъ заднихъ роговъ не видно.

β) *ядро.* Въ клѣткахъ переднихъ и заднихъ роговъ оно атрофировано, уменьшено въ объемѣ и очень часто съ неправильными контурами—зазубренными, неравномѣрно вытянутыми. Оно красится въ сплошной синій цвѣтъ и представляется въ однихъ случаяхъ какъ будто гомогеннымъ, а въ другихъ, кромѣ того, пронизаннымъ очень маленькими свѣтлыми точками, на подобіе вакуолъ. Положеніе ядра совершенно правильное.

δ) *ядрышко.* Не измѣнено.

Что касается тѣхъ спинныхъ мозговъ, которые были подвергнуты при жизни сдавленію, то въ нихъ трупныя измѣненія, особенно въ мѣстѣ сдавленія, можно было обнаружить, спустя уже 12—14 часовъ послѣ смерти. Здѣсь въ предварительно патологически измѣненныхъ клѣткахъ бросалось въ глаза измѣненіе, главнымъ образомъ, ядра, а затѣмъ и протоплазмы. Оно выражалось тѣмъ, что ядро, лежащее на периферіи клѣтки, было неправильной формы, уменьшено въ объемѣ, сильно, диффузно окрашено и все сплошь мелкозернисто. Протоплазма красится интенсивно диффузно, хроматофилей не видно, но замѣтна ноздреватость въ ней. Несомнѣнно, на мой взглядъ, что здѣсь имѣло мѣсто патологическое пораженіе клѣтки, что доказывается сильно периферическимъ положеніемъ ядра. Но помимо этого, здѣсь клѣтка была измѣнена и благодаря наступившему трупному разложенію. Въ этомъ меня убѣждаетъ во-первыхъ своеобразный видъ измѣненной

клѣтки, а во-вторыхъ тотъ фактъ, что въ мозгахъ животныхъ, вскрытыхъ тотчасъ послѣ смерти, я такихъ измѣненныхъ клѣтокъ не находилъ, не смотря на бо́льшую степень пораженія всего спинного мозга.

Въ виду того обстоятельства, что мнѣ для своей основной темы пришлось воспользоваться человѣческими мозгами, то меня, само собою, интересовалъ вопросъ, какъ выражаются и когда наступаютъ трупныя измѣненія у человѣка. Выясненіе этого вопроса затрудняется тѣмъ, что намъ совершенно не извѣстна структура нормальной клѣтки человѣческаго спинного мозга, такъ какъ послѣдній попадаетъ въ наше распоряженіе только черезъ 24 часа послѣ смерти. Руководясь однако мнѣніемъ Lenhossek'a [1]), изслѣдовавшаго свѣжій мозгъ казненнаго человѣка и обнаружившаго въ нервной клѣткѣ послѣдняго тѣ же структурныя отношенія, что и у животныхъ, за исключеніемъ ядрышка, которое было больше, я счелъ возможнымъ имѣть личный опытъ въ вопросѣ о трупныхъ измѣненіяхъ у человѣка. Для этого мнѣ удалось добыть 3 спинныхъ мозга, изъ которыхъ одинъ принадлежалъ лицу, умершему отъ gangraena pulmonum, другой—отъ apoplexia cerebri, третій—отъ vitium cordis. Въ 1-мъ случаѣ аутопсія была произведена черезъ 27 часовъ послѣ смерти, во 2-мъ черезъ 36 часовъ и въ 3-мъ, спустя 29 часовъ послѣ смерти. Трупы эти находились въ комнатѣ при t° въ 14—15° R. Изслѣдованіе микроскопическихъ препаратовъ такихъ мозговъ показало мнѣ во всѣхъ трехъ случаяхъ только одно: ахроматическое вещество въ большей части клѣтокъ, особенно 36-ти часового срока, красилось диффузно въ синій цвѣтъ, хотя хроматофили на этомъ фонѣ были видны отчетливо. Въ остальномъ я не могъ обнаружить какихъ-либо измѣненій, похожихъ на трупныя измѣненія у животныхъ.

Приведенные результаты моихъ изслѣдованій въ существенныхъ своихъ чертахъ сходны съ данными, полученными другими авторами, главнымъ образомъ, Neppi, Ewing'омъ и Де-Мезеромъ. Особенно, это можно сказать относительно самаго характера трупныхъ измѣненій. Тѣмъ не ме-

---

[1]) Lenhossek. Ueber den Bau der Spinalganglienzellen des Menschen. Neurologisches Centralblatt, 1897 г., № 15, S. 693—695.

нѣе я долженъ отмѣтить, что такъ называемой гиперхроматической стадіи Levi на своихъ препаратахъ мнѣ встрѣтить не удалось. Точно также *я не наблюдалъ* ни разу *перемѣщенія ядра* къ периферіи, на что указываютъ Neppi и Franca, и тѣмъ болѣе—увеличенія ядра въ объемѣ, какъ это отмѣчаютъ въ своей работѣ Barbacci и Campacci. Не видѣлъ я и увеличенія объема протоплазмы, которое находили при трупныхъ измѣненіяхъ Philippe и Gothard.—Что касается вопроса о распаденіи хроматофилей при трупномъ измѣненіи, то я бы скорѣе присоединился къ мнѣнію Neppi и Tirelli, что трупный хроматолизъ не похожъ по своему виду на патологическій. Въ клѣткѣ, измѣненной трупнымъ разложеніемъ, хроматофили распадаются крайне своеобразно: распаденіе это придаетъ протоплазмѣ особенный ноздреватый творожистый видъ, чего я на своихъ патологическихъ препаратахъ не встрѣчалъ. Съ этимъ фактомъ въ общемъ согласны и Colucci, и Levi.

Относительно градаціи трупныхъ измѣненій въ зависимости отъ сроковъ, я долженъ сказать, что строгой пропорціональности между этими двумя факторами мнѣ подмѣтить не удалось. Такъ, я не могъ найти какихъ-либо отличительныхъ признаковъ для трупныхъ измѣненій при срокахъ, разнящихся между собою на нѣсколько часовъ (6—10). Можно только указать, что въ общемъ при болѣе позднемъ срокѣ количество измѣненныхъ клѣтокъ возрастаетъ и характеръ измѣненія выступаетъ рѣзче.

Мнѣ остается сказать нѣсколько словъ по поводу тѣхъ опорныхъ пунктовъ, которые можно было-бы принимать къ свѣдѣнію для распознаванія трупныхъ измѣненій отъ патологическихъ. Литературныя данныя и мои личныя изслѣдованія надъ сравненіемъ трупныхъ измѣненій клѣтокъ съ патологическими, происходящими вслѣдствіе сдавленія спинного мозга, позволяютъ мнѣ считать для трупныхъ пораженій клѣтокъ характерными слѣдующія, вмѣстѣ взятыя, явленія: 1) своеобразный видъ трупнаго хроматолиза; 2) отсутствіе увеличенія размѣровъ протоплазмы (исключая отсюда случаи нахожденія труповъ въ какой-либо жидкости); 3) отсутствіе перемѣщенія ядра на периферію; 4) своеобразное измѣненіе структуры ядра.

Этимъ я заканчиваю изложеніе собственныхъ изслѣдованій, причемъ долженъ замѣтить, что я далекъ отъ мысли считать ихъ вполнѣ законченными, особенно мои изысканія надъ трупными измѣненіями человѣческихъ мозговъ и мозговъ экспериментально-патологическихъ. Но я считаю, что для своихъ спеціальныхъ цѣлей я былъ въ правѣ ограничиться тѣми данными, которыя я получилъ.

Въ заключеніе на основаніи своихъ изслѣдованій я нахожу возможнымъ притти къ слѣдующимъ выводамъ:

1) трупныя измѣненія нервныхъ клѣтокъ спинного мозга имѣютъ свой опредѣленный характеръ и наблюдаются постоянно.

2) трупный хроматолизъ нѣсколько разнится отъ хроматолиза патологическаго.

3) клѣтки нервныя заднихъ роговъ начинаютъ подвергаться дѣйствію трупнаго разложенія, повидимому, позже клѣтокъ переднихъ роговъ.

4) трупныя измѣненія въ мозгахъ патологически измѣненныхъ наступаютъ раньше, чѣмъ въ мозгахъ здоровыхъ дотолѣ животныхъ.

5) трупныя измѣненія клѣтокъ спинного мозга человѣка, не имѣвшаго дотолѣ заболѣванія спинного мозга, наступаютъ позднѣе, чѣмъ въ клѣткахъ здороваго животнаго.

Глава I.

Измѣненія тканей спинного мозга при сдавленіи его.

Обзоръ литературы.

Изъ старыхъ авторовъ, занимавшихся этимъ вопросомъ, прежде всего слѣдуетъ упомянуть Ollivier [1]). Онъ первый, въ 1827 году, въ своихъ „очеркахъ болѣзней спинного мозга", высказался, что мѣстное, постепенно появляющееся и продолжительное сдавленіе производитъ утолщеніе оболочекъ спинного мозга и размягченіе субстанціи послѣдняго безъ другихъ измѣненій его. Этотъ взглядъ раздѣлялъ и Louis [1]). Отсутствіе здѣсь указаній на гистологическія измѣненія станетъ вполнѣ понятнымъ, если принять во вниманіе, что въ то время совершенно не были знакомы съ микроскопическимъ нормальнымъ строеніемъ спинного мозга. Однако, дальнѣйшія наблюденія при помощи лучшихъ методовъ изслѣдованія нервной системы и болѣе основательнаго знакомства съ анатоміей ея заставили отказаться отъ взглядовъ Ollivier и Louis, такъ какъ нерѣдко встрѣчались случаи, гдѣ сдавленіе спинного мозга было ничтожное, а между тѣмъ измѣненія микроскопическія были выражены значительно.

---

[1]) Ollivier. Traité de la maladies de la moëlle épinière. Paris, 1827 г.. Цитировано по Virchow's Archiv, bd. 146, 1897 г., S. 526.

[2]) Louis. Memorie sur l'etat de la moëlle dans la carie vertébrale. Paris, 1856 г.. Цитировано по Virchow's Archiv bd. 149, 1897 г., S. 527.

Türck [1]), Bouchard [2]) а главнымъ образомъ, Charcot [3]), находили при compressio medullae spinalis въ размягченной ткани мозга увеличеніе количества сосудовъ, а равно и межуточной ткани, и зернистыхъ шаровъ, считая все это за продуктъ воспаленія. Они говорили, что измѣненія эти есть ничто иное, какъ реактивное воспаленіе спинного мозга, словомъ, они принимали здѣсь существованіе compressions-*myelitis*. Charcot на основаніи личныхъ изысканій, а больше всего опираясь на работу своего ученика Michaud [4]), изслѣдовавшаго случаи сдавленія спинного мозга опухолями и при malum Pottii, высказывается, что съ точки зрѣнія патолого-анатомической при сдавленіи спинного мозга наблюдаются явленія, характерныя для первичнаго трансверзальнаго подостраго или хроническаго міэлита. Далѣе онъ говоритъ, что здѣсь дѣло не ограничивается только одними механическими явленіями; спинной мозгъ можетъ раньше или позже вовлекаться въ воспалительный процессъ, какой бы характеръ давленіе на него ни носило. Но въ первое время иногда можетъ быть только простое сдавленіе (compression simple), которое не производитъ никакихъ измѣненій въ спинномъ мозгѣ, кромѣ простого сжатія тканей, исчезающаго послѣ удаленія вызвавшей его причины. Иногда замѣчается при сдавленіи спинного мозга размягченіе, происходящее вслѣдствіе ишеміи, какъ это бываетъ при облитераціи артерій (случай Tripier'a). Въ другихъ случаяхъ наступаетъ индурація спинного мозга, причемъ микроскопъ открываетъ въ мѣстѣ сдавленія итерстиціальный поперечный міэлитъ. При этомъ невроглія ея представляется сильно разросшеюся и превратившеюся въ твердую соединительную ткань. Міэлиновыя оболочки нервныхъ волоконъ, по большей части, разрушены и на мѣстѣ ихъ находятся зернистыя кучки. Многіе осевые ци-

---

[1]) Türck. Sitzungsberichte der mathem.—naturwissenschafti, 1851 г., S. 291; 1853 г., S. 111. Цитировано ibidem.

[2]) Bouchard. Dictionn encyclopédique mal. II Sér., t. VIII. Archiv général de méd 1866 г., vol. I, II. Цитировано ibidem.

[3]) Charcot. Oeuvres complétes. Paris, 1888 г., vol. II, p. 101.

[4]) Michaud. Sur la méningitide es la myélite dans le mal vertebral. Paris, 1871 г.. Thèse pour le doctorat. Цитировано по Charcot, ibidem.

линдры сохранилисъ еще въ цѣлости, но нѣкоторые изъ нихъ увеличены въ объемѣ. Пораженіе не ограничивается мѣстомъ давленія: оно распространяется, согласно закону Türck'a, въ восходящемъ направленіи по заднимъ столбамъ и въ нисходящемъ—по боковымъ. Иногда пораженіе ограничивается боковымъ отдѣломъ спинного мозга, если сдавленіе было въ области одной боковой стороны его.

Erb [1]) держится того взгляда, что при сдавленіи спинного мозга бываютъ, какъ явленія чистаго сдавленія, зависящія иногда отъ сжатія приводящихъ сосудовъ мозга, такъ и—послѣдствіе этого сдавленія,—въ извѣстномъ смыслѣ міэлитъ. Въ иныхъ случаяхъ эффектъ тѣхъ и другихъ измѣненій суммируется.

Strümpell [2]) на основаніи многочисленныхъ собственныхъ изслѣдованій утверждаетъ, что „нѣтъ ни малѣйшаго основанія объяснять послѣдовательнымъ міэлитомъ происхожденіе паралича отъ сдавленія при спондилитѣ". На препаратахъ спинного мозга соотвѣтственно мѣсту сдавленія онъ иногда находилъ обильное, а иногда лишь незначительное количество зернистыхъ клѣтокъ, смотря по степени распаденія нервныхъ волоконъ, остатки которыхъ поглощаются бѣлыми кровяными тѣльцами. Онъ не наблюдалъ ни гипереміи, ни измѣненія сосудистыхъ стѣнокъ, ни скопленія клѣтокъ около сосудовъ и только, какъ исключеніе, встрѣчалъ иногда незначительное кровоизліяніе. Гнѣздно замѣчается сильное набуханіе осевыхъ цилиндровъ, которые совершенно или почти совершенно лишились своего мозгового влагалища; въ другихъ мѣстахъ замѣчаются признаки распада или полное исчезаніе ихъ. Какъ скоро разрушеніе нервной ткани достигнетъ извѣстной болѣе или менѣе значительной степени, являются послѣдовательныя (вторичныя) измѣненія невроглiи. Тогда происходитъ именно разростаніе интерстиціальной соединительной ткани. Въ старыхъ, уже окончившихся случаяхъ, находятъ на мѣстѣ сдавленія одну плотную волокнистую

---

[1]) Erb. Ziemssen's Handbuch des speciell. Pathologie und Therapie, bd. XI, S. 319. Цитировано по Virchow's Archiv, bd. 149, 1897 г., S. 528.

[2]) Strümpell. Руководство къ частной патологіи и терапіи внутреннихъ болѣзней. Томъ II, часть 1-я, 1890 г., стр. 134.

ткань, нервныя же волокна оказываются совершенно исчезнувшими. Всѣ эти измѣненія гораздо рѣзче выражены въ бѣломъ веществѣ спинного мозга, чѣмъ въ сѣромъ; наконецъ, во всѣхъ болѣе продолжительныхъ случаяхъ сдавленія находятъ еще вторичное перерожденіе спинного мозга въ восходящемъ и нисходящемъ направленіяхъ.

Schmaus [1]), изучивъ патолого-анатомическую картину при сдавленіи спинного мозга въ зависимости отъ костоѣды позвонковъ, слѣдующимъ образомъ резюмируетъ результаты своихъ изслѣдованій: 1) не смотря на прямое сдавленіе спинного мозга посредствомъ смѣщенія позвонковъ, благодаря пораженію ихъ каріознымъ процессомъ, наступающая дегенерація въ спинномъ мозгѣ зависитъ отъ отека, который при дальнѣйшемъ существованіи вызываетъ разлитое размягченіе спинного мозга; 2) только въ рѣдкихъ случаяхъ бываетъ настоящій міэлитъ, который сопровождается пахименингитомъ; 3) о міэлитѣ можно говорить только тогда, когда происходящій въ спинномъ мозгѣ процессъ имѣетъ характеръ воспаленія; 4) всѣ наступающія здѣсь явленія воспалительныя есть результатъ реактивнаго воспаленія вслѣдствіе размягченія спинного мозга: такое воспаленіе можетъ вести къ склерозу этого послѣдняго; аналогію этому факту можно видѣть въ резорпціи инфаркта наступающимъ воспаленіемъ; 5) наступающій отекъ спинного мозга въ однихъ случаяхъ представляетъ отекъ отъ застоя, а въ другихъ—является воспалительнымъ отекомъ; по большей же части — есть камбинація того и другого; 6) появленіе коллятеральнаго (воспалительнаго) отека спинного мозга зависитъ отъ дѣйствія птомаиновъ; 7) анэмическія и эмболическія размягченія тканей въ спинномъ мозгѣ не играютъ большой роли при дегенераціи послѣдняго отъ сдавленія; 8) появленіе (das Auftreten) настоящаго міэлита прежде всего зависитъ отъ быстроты распространенія процесса; 9) отекъ спинного мозга предшествуетъ міэлиту.

Babinski [2]) наблюдалъ случай полной вялой параплегіи нижнихъ конечностей, причемъ чувствительность въ нихъ была

---

[1]) Schmaus. Die Compressions—Myelitis bei Caries der Wirbelsäule. Wiesbaden, 1890 г.. Цитировано по Schmidt's Iahrbücher, 1890 г., bd. 226, S. 214.

[2]) Babinski. Paraplegie flasque par compression de la moëlle. Archives de Médicine expérimentale, vol. III, p. 227, 1891 г..

немного понижена. Сухожильные рефлексы на ногахъ отсутствовали вполнѣ. Retentio urinae. Позвоночникъ въ области 4-го грудного позвонка искривленъ и при перкуссіи болѣзненнъ. *Аутопсія* обнаружила, что спинной мозгъ былъ сдавленъ казеозными массами, лежавшими на внѣшней поверхности durae matris, сросшейся въ этомъ мѣстѣ съ заднею поверхностью тѣла позвонка. Микроскопическое изслѣдованіе (Weigert съ карминомъ) показало, что Голлевскій пучекъ выше мѣста давленія не поврежденъ. Ниже мѣста давленія наблюдалось склерозированіе обоихъ пирамидныхъ пучковъ, особенно ясно выраженное на правой сторонѣ. Въ остальныхъ частяхъ спинной мозгъ нормаленъ.

Leube [1]) считаетъ, что съ одной стороны мозгъ измѣняется вслѣдствіе сдавленія, а съ другой—бываетъ настоящій міэлитъ, вслѣдствіе проникновенія возбудителей воспаленія въ сдавленный мозгъ. Во всѣхъ случаяхъ, гдѣ болѣзненный процессъ, вызванный сдавленіемъ, былъ сначала строго ограниченъ, а затѣмъ распространился вверхъ или внизъ на большемъ протяженіи, можно признать міэлитъ, обусловленный сдавленіемъ.

Daxenberger [2]) имѣлъ больного, у котораго были парезъ нижнихъ конечностей и правой руки; лѣвая рука атрофирована, но пареза въ ней не было. Чувствительность понижена на рукахъ и ногахъ, но на лѣвой ногѣ и на правой рукѣ пониженіе выражено рѣзче. Сухожильные рефлексы на ногахъ сильно повышены. Позвоночникъ искривленъ. *Аутопсія* показала, что спинной мозгъ сдавленъ между послѣднимъ шейнымъ и 1-мъ груднымъ позвонками смѣстившимся шейнымъ позвонкомъ. Микроскопически было обнаружено: восходящая дегенерація въ мозжечковыхъ пучкахъ и Голлевскихъ столбахъ; нисходящее—въ пирамидныхъ боковыхъ пучкахъ и въ „запятой“ Schultze.

---

[1]) Leube. Specielle Diagnose der inneren Krankheiten, bd. II, S. 136, 1893 г., Цитировано по Charité-Annalen, 1895 г., XX Iahr., S. 169.

[2]) Daxenberger. Ueber einen Fall von chronischer Compression des Halsmarks mit besonderer Berücksichtigung des secundären absteigenden Degenerationen. Deutsche Zeitschrift f. Nervenheilkunde, 1893 г., S. 136. Цитировано по Schmidt's Iahrbücher, 1894 г., bd. 242, S. 23.

Grawitz [1]) описываетъ два случая mali Pottii, съ аутопсіей. При этомъ въ первомъ случаѣ движенія въ рукахъ не были разстроены, но въ нижнихъ конечностяхъ былъ параличъ, рѣзче выраженный на лѣвой сторонѣ. Въ правой ногѣ ригидность, въ лѣвой—ослабленіе тонуса мышцъ. Колѣнный рефлексъ на правой сторонѣ повышенъ, на лѣвой менѣе живой. Fussklonus. Retentio urinae. Тактильная чувствительность на нижнихъ конечностяхъ была разстроена по корешковому типу, а остальные виды ея—до циркулярной линіи, на ладонь выше пупка. Электрическая возбудимость мышцъ на ногахъ понижена на оба тока. Позвоночникъ кифотически искривленъ между 6 и 9-мъ грудными позвонками. *Аутопсія* Патолого-анатомическій діагнозъ. Arachnitis tuberculesa cerebralis et partialis spinalis. Caries vertebralis. Myelomalacia. Въ верхней своей части спинной мозгъ безъ видимыхъ измѣненій. Въ средней грудной части Arachnoidea на протяженіи 5—6 снт. сильно утолщена; сосуды мелкіе расширены. Въ этой ограниченной области спинной мозгъ красится очень плохо. Вблизи гнѣзда размягченія сѣрая субстанція разбухла (verbreitert) и окрашена въ желтоватый цвѣтъ. Микроскопическое изслѣдованіе спинного мозга, уплотненнаго въ жидкости Müller'a и затѣмъ перенесеннаго въ алкоголь, показало: въ бѣломъ веществѣ, въ мѣстѣ сдавленія, видны маленькія, свободно лежащія скопленія крови. Сосуды отчасти расширены и наполнены кровью; стѣнки ихъ сильно утолщены, въ периваскулярныхъ лимфатическихъ пространствахъ— масса круглыхъ клѣтокъ. На всемъ протяженіи мозга видно очень много зернистыхъ клѣтокъ. Осевые цилиндры большею частью разбухли или совершенно распались. Количество интерстиціальной ткани увеличено; особенно сильное разрощеніе интерстиціи съ богатымъ содержаніемъ ядеръ бросалось въ глаза въ лѣвомъ переднебоковомъ столбѣ. Сѣрое вещество на периферіи не ясно отграничено и плохо окрашивается; въ немъ видны экстравазаты крови; гангліозныя клѣтки измѣнены. Въ pia mater—разрощеніе ея клѣточныхъ элементовъ и геморрагіи. *Вторичныя перерожденія* (по Weigert-Pahl'ю)

---

[1]) Grawitz. Klinische und anatomische Beiträge zur Kenntniss der Drücklämungen des Rückenmarkes. Charité—Annalen, XX Iahr., 1895 г., S. 169.

наблюдались отъ мѣста сдавленія въ восходящемъ направленіи: въ умѣренной степени въ области лѣваго мозжечковаго пучка до шейной части; на правой сторонѣ упомянутый пучекъ совсѣмъ не измѣненъ. Кромѣ того, незначительно перерожденъ Голлевскій столбъ до шейной части. Въ нисходящемъ направленіи перерождены боковые пирамидные пучки.

Во второмъ случаѣ mali Pottii Grawitz наблюдалъ сильный парезъ нижнихъ конечностей, причемъ направо парезъ былъ выраженъ рѣзче. Колѣнные рефлексы повышены, а равно и съ Ахиллова сухожилья; клонусъ стопы. Мочеиспусканіе и дефекація нормальны. Электрическая возбудимость мышцъ нормальна. Діагнозъ—compressions-myelitis. *Аутопсія.* Патолого-анатомическій діагнозъ.—myelitis transversa regionis lumbalis. Rarefactio vertebrarum dorsalium et lumbalium.—Позвоночный каналъ суженъ незначительно въ самой нижней части грудного отдѣла, въ мѣстѣ образованія горба. Спинной мозгъ, оболочки котораго не утолщены, въ самой нижней части грудного отдѣла сдавленъ и по консистенціи своей мягче обычнаго. Въ этомъ мѣстѣ сосуды его расширены; нѣкоторые изъ нихъ имѣютъ утолщенныя стѣнки; въ лѣвомъ боковомъ рогѣ имѣются маленькія экстравазаты крови. *Вторичныя перерожденія* (методъ Weigert—Pahl'я) въ мѣстѣ сдавленія ограничиваются симметричнымъ треугольникомъ въ задней части боковыхъ столбовъ. Въ нисходящемъ направленіи очень сильно перерождены боковые пирамидные пучки, а равно перерождено въ заднихъ столбахъ поле, соотвѣтствующее „запятой“ Schultze. Въ самой нижней части поясничнаго отдѣла перерожденія нѣтъ. Въ восходящемъ направленіи до высшей части шейнаго отдѣла перерожденіе идетъ по боковому мозжечковому пути на обѣихъ сторонахъ, причемъ въ средней грудной части перерожденіе захватываетъ заднюю часть боковыхъ пирамидныхъ пучковъ, а въ шейной части оно ограничивается, какъ упомянуто выше, мозжечковымъ пучкомъ.

Gowers [1]) въ своемъ руководствѣ говоритъ, что „механизмъ поврежденія спинного мозга при костоѣдѣ позвонковъ

---

[1]) Gowers. Руководство къ болѣзнямъ нервной системы. Томъ I, стр. 252, Петербургъ, 1894 г..

бываетъ двоякимъ и заключается именно, въ прижатіи и воспаленіи. Незначительное прижатіе можетъ сопровождаться хроническимъ воспаленіемъ, вторичнымъ не только по своему характеру, но и по теченію; или же—острымъ воспаленіемъ, не соотвѣтствующимъ прижатію, какъ по своей интенсивности, такъ и по быстротѣ развитія".

Bischoff [1]) имѣлъ въ своемъ распоряженіи случай, гдѣ наблюдалась сначала спастическая параплегія нижнихъ конечностей съ повышенными сухожильными рефлексами; затѣмъ, она смѣнилась вялой параплегіей съ пониженіемъ рефлексовъ; мочеиспусканіе и дефекація передъ смертью были разстроены; чувствительность сильно понижена на нижнихъ конечностяхъ до Пупартовой связки. *Аутопсія.* Костоѣда 7-го шейнаго и 2 и 3-го грудныхъ позвонковъ, причемъ оба послѣдніе позвонка отчасти разрушены, смѣщены и производятъ значительное суженіе позвоночнаго канала. Въ мѣстѣ этого суженія спинной мозгъ нѣсколько утонченъ и во весь свой поперечникъ размягченъ—поперечный міэлитъ. При этомъ на карминныхъ препаратахъ микроскопически можно было обнаружить, что бѣлая субстанція рѣшетообразно продыравлена. Такая картина была болѣе всего выражена въ переднихъ столбахъ и въ области мозжечковыхъ путей, гдѣ одна треть нервныхъ волоконъ оставалась еще нетронутой. Балки глiи были значительно утолщены. Пирамидные пучки были поражены очень сильно. Въ заднихъ столбахъ выпаденіе волоконъ не такъ значительно. Всего лучше сохранились боковые столбы. Гангліозныя клѣтки были измѣнены; онѣ уменьшены въ количествѣ и по объему, неравномѣрно распредѣлены, безъ отростковъ; ядра въ нихъ часто отсутствуютъ. Явленій воспалительныхъ въ видѣ расширенія сосудовъ, инфильтраціи круглыми клѣтками, быстраго перерожденія и разбуханія осевыхъ цилиндровъ, вакуолизаціи волоконъ почти не видно. Изрѣдка только можно было найти разбухшіе осевые цилиндры и немногочисленные наполненные красными кровяными тѣльцами сосуды. Ядра глiи нѣсколько увеличены; паукообразныхъ клѣтокъ небольшое количество.

---

[1]) Bischoff. Compressions—myelitis des oberen Brustmarks. Wiener klinische Wochenschrift, № 37. 1896 г., S. 828.

Эти измѣненія были разсѣяны по всему поперечнику спинного мозга равномѣрно, нигдѣ не вызывая некроза. Въ области нижнихъ шейныхъ позвонковъ и верхнихъ грудныхъ dura mater сильно утолщена туберкулезнымъ пахименингитомъ; мѣстами это утолщеніе доходитъ до одного сантиметра. Pia mater повсюду тонка и нѣжна.—Въ шейной части спинного мозга никакихъ измѣненій, кромѣ вторичныхъ перерожденій, нѣтъ.—Въ поясничной части pia нѣсколько утолщена, кровеносные сосуды ея расширены; но съ спиннымъ мозгомъ она срослась не сильно. Клѣтки переднихъ роговъ и столбовъ Кларка нормальны.—*Вторичныя перерожденія* (по Marchi). Въ восходящемъ направленіи: въ шейной части, въ нижнемъ отдѣлѣ, перерожденіе—въ Голлевскихъ столбахъ, причемъ перерожденныя волокна густо располагаются въ вентральной части заднихъ столбовъ. Въ Бурдаховскихъ столбахъ измѣненій нѣтъ. Въ заднихъ корешкахъ—значительное перерожденіе. Въ самомъ верхнемъ отдѣлѣ шейной части видны разбросанныя глыбки въ Бурдаховскихъ столбахъ. Въ переднихъ столбахъ и мозжечковыхъ пучкахъ и Говерсовомъ пучкѣ было перерожденіе.—Въ нисходящемъ направленіи: въ боковыхъ столбахъ, въ области перекрещеннаго пирамиднаго пучка, глыбки располагаются довольно густо; мозжечковые пучки и самый задній край бокового столба тоже содержатъ глыбки, но меньше, чѣмъ пирамидные пучки. Перерожденіе встрѣчается и въ неперекрещенномъ пирамидномъ пучкѣ, причемъ направо эта дегенерація выражена сильнѣе. Въ переднебоковыхъ столбахъ, въ вентральной ихъ части, тоже содержатся глыбки вплоть до 10 грудного сегмента, причемъ на правой сторонѣ ихъ больше, чѣмъ на лѣвой. Въ заднихъ столбахъ видно перерожденіе „запятой“ Schultze, выраженное направо сильнѣе, чѣмъ налѣво. Въ заднихъ корешкахъ грудного отдѣла можно видѣть рядъ глыбокъ. Въ заднихъ корешкахъ поясничнаго отдѣла перерожденіе выражено рѣзче.

Oppenheim [1]) высказывается въ томъ смыслѣ, что прижатіе спинного мозга обыкновенно совершается не позвоночникомъ, а фунгозно-гнойными массами, исходящими изъ

---

[1]) Oppenheim. Руководство по болѣзнямъ нервной системы. Москва, 1896 г., стр. 187.

позвонковъ и давящими на твердую мозговую оболочку и, само собою разумѣется, на спинной мозгъ, вызывая въ dura mater, въ ея наружныхъ слояхъ, явленія хроническаго воспалительнаго процесса. При этомъ прижатіе сосудовъ твердой мозговой оболочки и лимфатическихъ путей въ оболочкахъ спинного мозга обусловливаетъ сначала анэмію пораженнаго сегмента, а затѣмъ застой, который можетъ существовать въ теченіе долгаго времени, не вызывая измѣненій въ самомъ нервномъ веществѣ; но подъ конецъ наступаетъ, однако, распаденіе и размягченіе послѣдняго. Сюда можетъ затѣмъ присоединиться въ качествѣ исхода острое воспаленіе, интерстиціальный поперечный міэлитъ. Лишь въ меньшинствѣ случаевъ міэлитъ является съ самаго начала. Большею частью онъ имѣетъ туберкулезный характеръ, составляя непосредственное продолженіе туберкулезнаго процесса, разыгрывающагося въ мозговыхъ оболочкахъ. Случается также, что туберкулезъ распространяется по сосудамъ, въ особенности по arteria sulci, по которой и проникаетъ въ спинной мозгъ. Если дѣло идетъ объ отекѣ, размягченіи или міэлитѣ, то всѣ эти измѣненія ограничиваются однимъ сегментомъ спинного мозга, не распространяясь на большое протяженіе вверхъ и внизъ. Въ мѣстѣ пораженія спинной мозгъ можетъ увеличиться въ объемѣ, благодаря отеку, или же дѣйствительно представляется сжатымъ, сдавленнымъ и какъ бы перетянутымъ.

Benvenuti [1]) на основаніи бывшихъ въ его вѣденіи 3-хъ случаевъ костоѣды позвонковъ, гдѣ была сдѣлана аутопсія говоритъ, что участіе спинного мозга при malum Pottii выражается не воспаленіемъ тканей, а или измѣненіемъ ихъ вслѣдствіе простого сдавленія мозга, или вторичнымъ дегенеративнымъ процессомъ, благодаря пораженію сосудовъ. Часто измѣненія состоятъ только въ простомъ отекѣ.

Leyden и Goldscheider [2]) въ своемъ классическомъ руководствѣ по болѣзнямъ спинного мозга высказываются такъ:

---

[1]) Benvenuti. Contributo allo studio clinico ed anatomo-patologico del midollo spinale. Annali de Neurologia, 1897 г., p. 223. Цитировано по Flatau's Iahresbericht, 1897 г., S. 669.

[2]) Leyden и Goldscheider. Die Erkrankungen des Rückenmarkes und der Medulla oblongata. Wien, 1897 г., bd. II, S. 225—226.

вопросъ о томъ, что имѣетъ мѣсто при костоѣдѣ позвонковъ и происходящемъ при ней сдавленіи спинного мозга, механическій отекъ или воспалительный процессъ, остается открытымъ. При болѣе продолжительномъ существованіи отека къ разбуханію нервной ткани присоединяется размягченіе, которое вызываетъ реактивное воспаленіе. Этимъ послѣднимъ моментомъ кладется основаніе первой стадіи міэлита. Но при сдавленіи спинного мозга при спондилитѣ приходится встрѣчаться и съ прямымъ переходомъ воспалительнаго процесса съ оболочекъ на спинной мозгъ. Наконецъ, иногда мы находимъ настоящій туберкулезный міэлитъ, благодаря распространенію туберкулезнаго процесса по соединительнотканнымъ перегородкамъ мозга или сосудамъ. Кромѣ того, бываютъ случаи, гдѣ измѣненіе спинного мозга, состоящее въ размягченіи, происходитъ вслѣдствіе тромбоза и облитераціи артеріальныхъ вѣтвей мозга.

Westphal [1]) описываетъ одну больную, у которой былъ полный параличъ верхнихъ и нижнихъ конечностей и туловища съ разстройствомъ чувствительности. Ригидности мышцъ не было. Колѣнные рефлексы то появлялись, то исчезали и, наконецъ, совершенно пропали. Incontinentia urinae et alvi. Реакція перерожденія въ нѣкоторыхъ мышцахъ рукъ и ногъ. Произвольныя боли въ нижнихъ конечностяхъ. При *autopsia* было найдено, что позвонки, начиная съ 2-го до 5-го шейнаго, были поражены туберкулезными грануляціями. На уровнѣ 4-го шейнаго корешка dura mater очень сильно утолщена и имѣетъ на своей поверхности опухолевидный наростъ, который сдавливаетъ спинной мозгъ, особенно съ лѣвой стороны. Pia mater нѣжна и тонка, за исключеніемъ одного мѣста, гдѣ она срослась съ твердой мозговою оболочкою. Спинной мозгъ въ мѣстѣ давленія не размягченъ. Микроскопическое изслѣдованіе мозга и оболочекъ (по van—Gieson'y) показало, что въ мѣстѣ сдавленія наростъ твердой оболочки состоитъ изъ сравнительно большихъ клѣтокъ съ хорошо красящейся протоплазмой и ядромъ. Нѣкоторыя изъ этихъ клѣ-

---

[1]) Westphal. Ueber einen Fall von «Compressions—myelitis» des Halsmarks mit schlaffer, degeneratives Lähmung der unteren Extremitäten. Archiv für Psychiatrie, 1898 г., bd. XXX, S. 554.

токъ поражали своею величиною и содержали большое число ядеръ, расположенныхъ или въ серединѣ клѣтки, или эксцентрически, или вѣнчикообразно по периферіи. Кромѣ этихъ клѣтокъ, были видны расположенныя кучами, безъ ясныхъ очертаній, или линіями, ядра. Сосуды расширены и наполнены кровью, а въ ихъ окружности находятся кровоизліянія. Мягкая оболочка утолщена немного и срослась въ нѣкоторыхъ мѣстахъ съ dura mater. Въ бѣломъ веществѣ мозга, главнымъ образомъ, въ боковыхъ пирамидныхъ пучкахъ, нервныя волокна находятся или въ стадіи набуханія, или—распада; въ большомъ числѣ видны зернистыя клѣтки. Измѣненія интерстиціи незначительны. Мѣстами можно констатировать разрощеніе гліи и утолщеніе стѣнокъ сосудовъ. Скопленія ядеръ вокругъ сосудовъ или въ паренхимѣ не обнаружено. Въ остальной части бѣлаго вещества имѣлись только разрушенныя волокна и набухшіе осевые цилиндры, но разростанія гліи не было. Въ сѣромъ веществѣ мелкіе сосуды измѣнены: они расширены, сильно наполнены кровью, а въ сильно дегенерированныхъ мѣстахъ спинного мозга, кромѣ того, стѣнки ихъ утолщены. Большіе же сосуды имѣютъ нормальныя стѣнки. Въ области задней комиссуры часто встрѣчаются кровоизліянія. Но что бросается въ глаза здѣсь, такъ это измѣненія нервныхъ клѣтокъ и, главнымъ образомъ, въ переднихъ рогахъ. Эти клѣтки (методъ Nissl'я) часто содержатъ распавшіеся на мелкія глыбки хроматофили, иногда совершенно исчезающіе. Нерѣдко въ нихъ видны вакуолы, по нѣсколько въ каждой клѣткѣ. Отростки часто или совершенно отсутствуютъ или представляются извитыми. Ядро часто красится очень сильно и диффузно; иногда его и ядрышка совсѣмъ не видно. На остальномъ протяженіи сѣраго вещества видно расширеніе сосудовъ, сильно наполненныхъ кровью, но стѣнки ихъ не измѣнены. Клѣтки же представляются пораженными такъ же, какъ и въ мѣстѣ сдавленія; но всеже здѣсь можно найти въ переднихъ рогахъ, а, главнымъ образомъ, въ боковыхъ группахъ сравнительно хорошо сохранившіяся клѣтки. Въ клѣткахъ столбовъ Кларка измѣненій не констатируется. Въ области 1-го сакральнаго сегмента измѣненія клѣтокъ совершенно исчезаютъ.—Что касается *вторичныхъ перерожденій* (Weigert—Pahl и Marchi), то въ нисходящемъ направленіи они шли въ боковыхъ пирамидныхъ пучкахъ и въ переднихъ столбахъ, причемъ въ послѣднихъ

перерожденіе было незначительное. Въ восходящемъ направленіи перерожденіе поднимается по заднимъ столбамъ до ихъ ядеръ.

Marinesco [1]) имѣлъ подъ своимъ наблюденіемъ два случая Поттовой болѣзни, гдѣ у перваго больного былъ параличъ нижнихъ конечностей съ потерею колѣнныхъ рефлексовъ. Чувствительность была понижена, причемъ направо она простиралась до нижней части грудной клѣтки, а налѣво до линіи, на 2 сантиметра ниже пупка. Incontinentia urinae et alvi. Позвоночникъ кифотически искривленъ въ области 5—8 грудныхъ позвонковъ. *Аутопсія* (черезъ 5 часовъ послѣ смерти). Въ области каріозныхъ позвонковъ dura mater утолщена туберкулезными грануляціями на протяженіи 1 сантиметра Спинной мозгъ здѣсь сдавленъ. Микроскопъ показалъ внизу отъ мѣста сдавленія пораженіе клѣтокъ переднихъ роговъ, но, главнымъ образомъ, измѣнены были клѣтки столбовъ Кларка. Клѣтки представляются набухшими и съ распавшимися хроматофилями; отростковъ не видно. Иногда въ нихъ виденъ концентрическій хроматолизъ. Нѣкоторыя изъ нихъ содержатъ вакуолы, понѣсколько въ каждой клѣткѣ. Ядро часто имѣетъ неправильные контуры и лежитъ совершенно на периферіи.

У второго больного Marinesco могъ констатировать вялый параличъ нижнихъ конечностей. Чувствительность тактильная сохранилась; болевое, температурное и мышечное чувства отсутствуютъ. При этомъ на обѣихъ стопахъ и голеняхъ полная анэстезія, а выше до средней части туловища гипэстезія. Анэстезія penis'а и лѣвой половины мошонки. Колѣнные рефлексы отсутствовали. Retentio urinae et alvi. *Аутопсія* (черезъ 6 часовъ послѣ смерти) показала, что каналъ позвоночный въ области 5-го и 6 грудныхъ позвонковъ суженъ разрушенными позвонками. Спинной мозгъ сдавленъ въ переднезаднемъ направленіи, но сѣрое и бѣлое вещества имѣютъ нормальный видъ. Однако, тотчасъ ниже этого мѣста въ спинномъ мозгѣ, въ сѣромъ веществѣ, имѣется полость; въ бѣлой субстанціи также видно разрушеніе, особенно на лѣвой сторонѣ, захватывающее вентральную часть заднихъ столбовъ. Клѣтки

---

[1]) Marinesco. Sur les paraplégies flasques par compression de la moëlle. Semaine médicale, 1898 г., № 20, p. 153.

переднихъ роговъ представляютъ вторичныя измѣненія того же характера, что и въ первомъ случаѣ. Эти пораженія клѣтокъ находятся въ нижней поясничной части и въ области сакральной. Наблюдались и *вторичныя перерожденія* нервныхъ волоконъ, причемъ въ восходящемъ направленіи перерожденіе шло по Голлевскимъ столбамъ, а въ нисходящемъ—по пирамиднымъ пучкамъ и „запятой" Schultze.

Spiller [1]) приводитъ случай mali Pottii, гдѣ было пораженіе нижнихъ шейныхъ позвонковъ, но ясныхъ клиническихъ явленій со стороны спинного мозга не было. Больной умеръ отъ асфиксіи. При *вскрытіи* найдены туберкулезныя массы между dura mater и позвонками. Спинной мозгъ не былъ сдавленъ. Оболочки и спинной мозгъ были инфильтрированы круглыми клѣтками. Эта инфильтрація простиралась и въ поясничную часть, но рѣзче всего была выражена въ шейной части спинного мозга, соотвѣтственно бо́льшему разрушенію позвонковъ. Инфильтрирующія клѣтки были, главнымъ образомъ, сосредоточены около сосудовъ; видны были также и гнѣзда некроза. *Вторичныхъ перерожденій* нервныхъ волоконъ не было. Авторъ считаетъ, что при туберкулезѣ позвоночнаго столба можетъ быть настоящій міэлитъ.

Rosenheim [2]) имѣлъ подъ наблюденіемъ больного, у котораго были спастическая параплегія, разстройство чувствительности и параличъ сфинктеровъ пузыря и прямой кишки. *Аутопсія* обнаружила два экстрадуральныхъ гнѣзда: одно сдавливало спинной мозгъ между 8 шейнымъ и 4 груднымъ позвонками. Въ этомъ мѣстѣ спинной мозгъ представлялъ картину трансверзальнаго міэлита съ богатымъ разрощеніемъ глiи. Другое гнѣздо было въ поясничной части и спинного мозга не сдавливало.—*Вторичныя перерожденія* (по Weigert'у и Marchi) въ восходящемъ направленіи занимали мозжечковые пучки и Говерсовъ пучекъ и funiculus cuneatus; въ нисходящемъ направ-

---

[1]) Spiller. A microscopical study of the spinal cord in two cases of Pott's disease. Iohns Hopkins Hosp. Bull., 1898 г.. Цитировано по Schmidt's Iahrbücher, 1899 г., bd. 261, S. 22.

[2]) Rosenheim. On the pathological changes in the spinal cord in a case of Pott's disease. Iohns Hopkins Bull., vol. IX, № 90—91. Цитировано по Flatau's Iahresbericht, 1898 г., S. 695.

леніи перерожденіе распространялось на пирамидные пучки и „запятую“ Schultze.

Fickler [1]) въ прекрасной монографіи приводитъ 20 случаевъ mali Pottii, гдѣ клиническая картина не всегда была одинакова. Въ большей части случаевъ была на лице параплегія съ повышеніемъ колѣнныхъ рефлексовъ, разстройствомъ чувствительности, разстройствомъ тазовыхъ органовъ. Однако, въ нѣкоторыхъ случаяхъ параплегія была вялая съ отсутствіемъ сухожильныхъ рефлексовъ. Тазовые органы иногда были не поражены. Разстройство чувствительности въ рѣдкихъ случаяхъ совершенно отсутствовало. Первымъ симптомомъ, указывающимъ на сдавленіе спинного мозга, является разстройство иннерваціи произвольныхъ мышцъ или въ видѣ пареза ихъ, или въ видѣ полнаго паралича. При *вскрытіи* въ огромномъ большинствѣ случаевъ оказывалось, что сдавленіе спинного мозга совершалось туберкулезными массами, распространившимися съ позвонковъ на рыхлую клѣтчатку, окружающую dura mater, и сильно здѣсь разросшимися. Рѣже мозгъ сдавливался смѣстившимися позвонками или каріознымъ гнойникомъ, выдававшимся въ полость позвоночнаго канала. Въ свѣжихъ случаяхъ на мѣстѣ сдавленія мозгъ былъ часто утонченъ, а иногда нормаленъ по объему. Рѣже онъ встрѣчался увеличеннымъ въ объемѣ, благодаря скопленію лимфы въ петляхъ гліозной сѣти, въ околососудистыхъ и эпителіальныхъ пространствахъ. Микроскопическое изслѣдованіе мѣста сдавленія (по методамъ Nissl'я, van-Gieson'a, Malbory, Freud'a) показало: твердая мозговая оболочка утолщается въ 3—4 раза, причемъ образованіе новыхъ соединительнотканныхъ волоконъ происходитъ въ части, ближайшей къ спинному мозгу. Если процессъ кончается, то сосуды, новообразованные, гіалиново перерождаются, а затѣмъ изъ нихъ образуются psammom'ы. Въ самой твердой оболочкѣ часто находятъ въ лимфатическихъ щеляхъ и вокругъ сосудовъ незначительное скопленіе лейкоцитовъ. Туберкулезныхъ измѣненій этой оболочки не встрѣчалось. Кровеносные сосуды ея представляются иногда нѣсколько болѣе

---

[1]) Fickler. Studien zur Pathologie und pathologischen Anatomie der Rückenmarkscompression bei Wirbelcaries. Deutsche Zeitschrift für Nervenheilkunde, 1898 г., bd. 16, S. 1.

наполненными, а стѣнки ихъ утолщенными. Pia mater обыкновенно не участвуетъ въ процессѣ, и только въ хроническихъ случаяхъ находятъ ея утолщеніе, причемъ она крѣпко сростается съ мозгомъ. Въ мелкихъ артеріяхъ мягкой оболочки встрѣчалось разрощеніе эндотелія и гіалиновое перерожденіе, причемъ просвѣтъ сосудовъ иногда суживался до полнаго почти закрытія. Благодаря этому, нерѣдко наступала ишемія спинного мозга, а иногда происходили кровоизліянія въ вещество его. Эти кровоизліянія облегчались еще и тѣмъ, что вены представлялись часто сильно расширенными вслѣдствіе общаго застоя венозной крови, вызваннаго пораженіемъ легкихъ. Иногда же это расширеніе было обязано затрудненію въ оттокѣ венной крови, благодаря сдавленію венъ эпидуральными разрощеніями. Въ рѣдкихъ случаяхъ находили тромбы въ сосудахъ. Въ лимфатическихъ сосудахъ piae matris и спинного мозга адвентиціальныя лимфатическія полости въ свѣжихъ случаяхъ не представляютъ никакихъ измѣненій. Спустя 5 недѣль послѣ начала сдавленія спинного мозга, въ адвентиціальныхъ лимфатическихъ полостяхъ появляются зернистыя клѣтки, а позднѣе и въ лимфатическихъ пространствахъ мягкой мозговой оболочки. Изъ лимфатической системы спинного мозга прежде всего расширяются околоклѣточныя лимфатическія пространства (вокругъ гангліозныхъ клѣтокъ). Периваскулярныя же и эписпинальныя *) пространства расширяются, спустя продолжительное время, когда процессъ дегенераціи спинного мозга закончился. Вокругъ околососудистыхъ пространствъ находятъ рѣзко отграниченный валъ ткани гліи. Нервныя волокна бѣлаго вещества представляли явленія перерожденія въ различной степени, причемъ часто дѣло кончалось полнымъ распадомъ волокна. Обломки міэлина или осевого цилиндра поглощались или лейкоцитами, или клѣтками гліи. Нервныя волокна сѣрой субстанціи поражаются гораздо меньше. Гліозная ткань въ свѣжихъ случаяхъ набухаетъ и зернисто распадается. Въ болѣе старыхъ случаяхъ, когда процессъ остановился, глія начинаетъ разростаться, чтобы замѣстить

---

*) Эписпинальнымъ авторъ называетъ то пространство, которое находится между внутренней поверхностью мягкой оболочки и периферіею спинного мозга.

дефекты, образовавшіеся отъ гибели нервнаго вещества. При этомъ клѣтки гліи увеличиваются въ количествѣ путемъ дѣленія, а протоплазма ихъ становится объемистѣе и пріобрѣтаетъ болѣе отросчатый видъ. Изъ этихъ отростковъ образуются затѣмъ волокна гліи. Гангліозныя клѣтки въ случаяхъ, гдѣ онѣ были поражены, представляли явленія чаще центральнаго хроматолиза. Сначала хроматофили представляются уменьшенными въ объемѣ и теряютъ свои рѣзкіе контуры. Затѣмъ, они исчезаютъ въ центрѣ протоплазмы, а потомъ и во всей клѣткѣ. Протоплазма расширяется, дѣлается стекловидно-гомогенной; то же самое происходитъ и съ отростками. Наконецъ, исчезаютъ эти послѣдніе и клѣтка представляется въ видѣ круглаго гомогеннаго тѣла. Изрѣдка встрѣчаются въ протоплазмѣ вакуолы. Ядро можетъ оставаться нормальнымъ, но въ другихъ случаяхъ хроматинъ весь расплывается по его поверхности; наконецъ, ядро исчезаетъ совсѣмъ. Ядрышко противостоитъ дольше всего. Кромѣ описанной, „гидропической", дегенераціи клѣтокъ встрѣчается еще пигментное перерожденіе, когда пигментъ, накопляясь, постепенно занимаетъ всю клѣтку, причемъ протоплазма и ядро погибаютъ. Пораженіе клѣтокъ прежде всего начинается въ заднихъ рогахъ; Кларковскіе столбы и передніе рога противостоятъ дольше. Въ нѣкоторыхъ случаяхъ авторъ находилъ полость въ сѣромъ веществѣ мозга. Нерѣдко авторъ встрѣчалъ въ спинномъ мозгѣ corpora amylacea и corpora hyalinica. Въ острыхъ случаяхъ сдавленія спинного мозга онъ не видѣлъ выхода изъ сосудовъ большого количества бѣлыхъ кровяныхъ тѣлецъ и притомъ такъ, чтобы они группировались вокругъ сосудовъ. Это, по его мнѣнію, противорѣчитъ существованію міэлита при костоѣдѣ позвонковъ Онъ считаетъ причиною перерожденія спинного мозга въ большинствѣ случаевъ разстройство лимфообращенія, благодаря давленію, которое производится на спинной мозгъ чаще всего эпидуральными туберкулезными разрощеніями, въ рѣдкихъ случаяхъ—внезапнымъ образованіемъ горба и т. п. Все это въ свою очередь ведетъ къ гидропическому перерожденію тканей спинного мозга. Во многихъ случаяхъ, кромѣ того, наступаетъ малокровіе, которое можетъ быть или общимъ вслѣдствіе сдавленія болѣе значительныхъ корешковыхъ сосудовъ, или мѣстнымъ, благодаря заболѣванію сосудовъ. Какъ

болѣе рѣдкія причины, должны быть приняты во вниманіе прямыя разрушенія спинного мозга, а также эмболіи, а, можетъ быть, и самородные тромбозы вслѣдствіе заболѣванія сосудовъ.

Что касается *вторичныхъ перерожденій* (Weigert—Pahl и Marchi), то въ восходящемъ направленіи обыкновенно поражены были Голлевскіе и Бурдаховскіе столбы, а, главнымъ образомъ, боковые мозжечковые пучки. Но кромѣ этого, въ нѣкоторыхъ случаяхъ (2-хъ) онъ видѣлъ *восходящее перерожденіе въ боковыхъ и переднихъ пирамидныхъ пучкахъ.* Въ нисходящемъ направленіи перерожденіе распространялось на боковые пирамидные пучки и „запятую" Schultze. Помимо этого, встрѣчалось *иногда нисходящая дегенерація Голлевскихъ и Бурдаховскихъ столбовъ.* Въ пучкѣ Gowers'а онъ находилъ и восходящее, и нисходящее перерожденія.

Kadner [1]) наблюдалъ больного, гдѣ были констатированы вялая параплегія нижнихъ конечностей, разстройство чувствительности, retentio urinae, пониженіе пателлярныхъ рефлексовъ. При *аутопсіи* была обнаружена карцинома верхнихъ грудныхъ позвонковъ, давившая на спинной мозгъ. Однако, вторичныхъ перерожденій не было найдено.

Pal [2]) имѣлъ подъ наблюденіемъ женщину, у которой развились параличъ нижнихъ конечностей съ ригидностью мышцъ и повышеніемъ колѣнныхъ рефлексовъ. Разстройство чувствительности въ видѣ анэстезіи на лѣвой ногѣ; параличъ сфинктеровъ мочевого пузыря и прямой кишки. *Аутопсія* показала присутствіе psammom'ы durae matris въ области 12 грудного позвонка. Эта опухоль сильно сдавливала задніе столбы спинного мозга. Микроскопическое изслѣдованіе обнаружило выше мѣста давленія, на одинъ сегментъ, полное перерожденіе заднихъ столбовъ и восходящихъ волоконъ Кларковскихъ столбовъ. Въ задней комиссурѣ тоже много перерожденныхъ волоконъ. Боковые пирамидные пучки почти не за-

---

[1]) Kadner. Zur Casuistik des Rückenmarkscompression. Archiv. d. Heilk., 1876, bd. XVII, S. 481. Цитировано по Archives de Médicine experimentale, vol. III, 1891 г., p. 228.

[2]) Pal. Ein Fall von Rückenmarks—Compression. Wiener klinische Wochenschrift, 1892 г., S. 350.

тронуты. Въ переднихъ столбахъ имѣется зона перерожденныхъ волоконъ на периферіи мозга между передними и боковыми пирамидными пучками. Мозжечковые пучки не затронуты. Въ верхнегрудной части перерождены Голлевскіе пучки; Бурдаховскіе—нормальны. Дорсальная часть столбовъ Кларка содержитъ дегенерированныя длинныя волокна. Въ боковыхъ столбахъ также видно перерожденіе въ углу передъ боковымъ пирамиднымъ и мозжечковымъ пучками. Въ шейной части перерожденіе гнѣздится въ Голлевскихъ пучкахъ; въ переднебоковыхъ столбахъ оно едва замѣтно. Ниже мѣста сдавленія авторъ нашелъ перерожденіе бокового пирамиднаго пучка и слѣды дегенераціи въ области передняго пирамиднаго пучка.

Проф. Кудревецкій[1]) изслѣдовалъ спинные мозги у людей въ случаяхъ сдавленія ихъ новообразованіями позвоночнаго столба. Въ одномъ случаѣ сдавленіе обусловливалось міэломой, во второмъ—миксомой, въ третьемъ—саркомой. Микроскопическія измѣненія, найденныя имъ въ этихъ случаяхъ, вполнѣ гармонировали съ результатами изслѣдованія экспериментальнаго по вопросу о сдавленіи спинного мозга. Вездѣ рѣзкія измѣненія ограничивались участкомъ спинного мозга, непосредственно подверженнаго давленію; причемъ они совершенно не имѣли характера воспалительнаго процесса. Анатомо-патологическая картина состояла въ однихъ мѣстахъ въ разбуханіи осевыхъ цилиндровъ, въ другихъ — въ распадѣ какъ осевыхъ цилиндровъ, такъ и міэлиновыхъ обкладокъ, въ третьихъ—дѣло доходило до образованія въ сѣромъ веществѣ полости, выполненной плазматическимъ эксудатомъ. Кровеносные сосуды были переполнены кровью, а периваскулярныя пространства расширены. Степень этихъ измѣненій стояла въ прямой зависимости отъ степени производимаго новообразованіемъ давленія.

---

[1]) Проф. Кудревецкій. Zur Lehre von der durch Wirbelsäulentumoren bedingten Compressionserkrankung des Rückenmarkes. Prager medicinische Zeitschrift f. Heilkunde, bd. XIII, 1892 г., S. 300. Цитировано по «Неврологическому Вѣстнику», 1897 г., томъ V, вып. 2, стр. 146.

Tae [1]) описываетъ случай, гдѣ была параплегія нижнихъ конечностей и анэстезія. Пателлярные рефлексы были повышены. При *вскрытіи* было найдено, что спинной мозгъ сдавливался на уровнѣ 12 грудного позвонка psammomo'й. Подъ микроскопомъ обнаружено восходящее перерожденіе въ заднихъ столбахъ и Кларковыхъ столбахъ. Кромѣ того, была констатирована зона дегенерированныхъ волоконъ въ переднебоковыхъ столбахъ.

Collet [2]) наблюдалъ больную, гдѣ былъ параличъ нижнихъ конечностей съ нѣкоторымъ недержаніемъ мочи и, подъ конецъ жизни,—недержаніемъ кала. Чувствительность не была разстроена. Колѣнные рефлексы слегка оживлены. Въ спинномъ мозгѣ была найдена сросшаяся съ dura mater опухоль, величиною съ большую оливу, тѣмъ не менѣе макроскопически мозгъ не былъ сплющенъ. Препараты изъ мѣста сдавленія не обнаруживали никакихъ измѣненій въ спинномъ мозгѣ, а равно не было и вторичныхъ перерожденій.

Gowers [3]) говоритъ, что при опухоляхъ въ полости позвоночника спинной мозгъ часто подвергается воспаленію, иногда острому, но значительное воспаленіе безъ прижатія мозга наблюдается гораздо чаще, чѣмъ при костоѣдѣ. При этомъ воспаленіе можетъ распространиться по спинному мозгу вверхъ и внизъ.

Gerhardt [4]) описываетъ случай парапареза верхнихъ и нижнихъ конечностей съ разстройствомъ чувствительности, повышеніемъ сухожильныхъ рефлексовъ. Въ мышцахъ лѣвой руки, кромѣ того, имѣлась реакція перерожденія. При *аутопсіи* было видно, что въ области шейнаго утолщенія спинной мозгъ сильно сдавленъ твердой опухолью. Мягкая оболочка

---

[1]) Tae. Ein Fall von Rückenmarkscompression. Schmidt's Iahrbücher, bd. 239, S. 17, 1893 г..

[2]) Collet. Compression de la moëlle et paraplégie consécutives au développement d'un endotheliome de la dure—mère rachidienne. Archiv de Médicine expérimentale, vol. VI, p. 966, 1894 г..

[3]) Gowers. Руководство къ болѣзнямъ нервной системы. Петербургъ, 1894 г., томъ 1, стр. 265.

[4]) Gerhardt. Zwei Fälle von Rückenmarksgeschwulsten. Charité—Annalen, XX Iahr., 1895 г., p. 164.

въ этомъ мѣстѣ не утолщена, но вены ея сильно переполнены кровью. Спинной же мозгъ здѣсь былъ мягкой консистенціи и представлялся отечнымъ. Болѣе подробныхъ гистологическихъ измѣненій авторъ не приводитъ.

Dexler[1]) изслѣдовалъ спинные мозги собакъ, у которыхъ въ позвоночномъ каналѣ, въ суставахъ позвонковъ, развивались сначала хрящеватые, а потомъ окостенѣвающіе наросты. Эти наросты часто вели къ суженію позвоночнаго канала и сдавливали спинной мозгъ. Въ такихъ случаяхъ микроскопъ показалъ автору, что измѣненій, характерныхъ для воспаленія спинного мозга, здѣсь не имѣется; но въ большинствѣ случаевъ первичныя измѣненія заключались въ разростаніи невроглiи и только вторично, въ дальнѣйшихъ стадіяхъ давленія, наступалъ распадъ нервныхъ элементовъ. Въ результатѣ Dexler приходитъ къ заключенію, что въ случаяхъ сдавленія спинного мозга мы имѣемъ дѣло съ извѣстнаго рода воспаленіемъ.

Leyden и Goldscheider[2]) признаютъ, что при опухоляхъ въ позвоночномъ каналѣ въ спинномъ мозгѣ находятъ обыкновенно отекъ, далѣе размягченіе и вторичныя перерожденія. Периферическая часть субстанціи мозга уплотнена и принимаетъ склерозированный видъ. Центральная же часть субстанціи размягчена, содержитъ клѣточныя ядра и атрофическія мѣста нервной субстанціи. Принимаемый нѣкоторыми авторами застой цереброспинальной жидкости въ арахноидальномъ пространствѣ или въ центральномъ каналѣ при опухоляхъ спинного мозга встрѣчается далеко не всегда. Въ 1894 году Leyden[3]) говорилъ, что измѣненія въ спинномъ мозгѣ при долго продолжающемся compressionsmyelitis,

---

[1]) Dexler. Beiträge zur Pathologie und pathologische Anatomie der chronischen Compressionsmyelitis des Hundes. Arbeiten aus dem Institut f. Anat. und. Physiol. an der Wiener Universität., 1895 г.. Цитировано по «Неврологическому Вѣстнику», 1897 г., томъ V, вып. 2, стр. 147.

[2]) Leyden и Goldscheider. Die Erkrankungen des Rückenmarkes und der Medulla oblongata, bd. II, 1897 г., S. 269, Wien.

[3]) Leyden. Klinik der Rückenmarkskrankheiten, bd. I, 1894 г., S. 297.

по его изслѣдованіямъ, идентичны съ измѣненіями при остромъ міэлитѣ.

Heymann[1]) приводитъ три случая сдавленія спинного мозга опухолью. Въ 1-мъ случаѣ былъ полный параличъ обѣихъ верхнихъ конечностей, почти полный параличъ нижнихъ конечностей. Сухожильные рефлексы потеряны. Retentio urinae. Чувствительность разстроена. При *аутопсіи* оказалось, что спинной мозгъ сильно сдавленъ карциномой, исходившей изъ верхнихъ шейныхъ позвонковъ. Твердая мозговая оболочка между 2-мъ шейнымъ и 3-мъ груднымъ позвонками утолщена, а равно и мягкая оболочка, хотя и меньше. На поперечномъ разрѣзѣ въ этомъ мѣстѣ спинной мозгъ представляется сильно сдавленнымъ, особенно въ лѣвой сторонѣ. Субстанція его здѣсь нѣсколько размягчена. Микроскопически обнаружены *вторичныя перерожденія* (Weigert—Pahl и Marchi) въ восходящемъ направленіи въ мозжечковыхъ пучкахъ и въ Бурдаховскихъ столбахъ: въ нисходящемъ направленіи въ переднихъ столбахъ до 4 грудного позвонка и въ боковыхъ пирамидныхъ пучкахъ до средины грудной части.

Во второмъ случаѣ Heymann наблюдалъ параплегію нижнихъ конечностей. Retentio urinae; разстройство чувствительности; колѣнные рефлексы ослаблены. *Вскрытіе* показало что спинной мозгъ сдавленъ въ верхне-грудной части карциноматозными массами, находящимися на задней поверхности durae matris. Послѣдняя въ этомъ мѣстѣ утолщена, мягкая же оболочка нормальна. Микроскопъ обнаружилъ *вторичныя перерожденія*—восходящее (отъ 3-го грудного позвонка) въ мозжечковыхъ пучкахъ и заднихъ столбахъ. Въ послѣднихъ были особенно сильно перерождены Голлевскіе столбы (за исключеніемъ маленькаго овальнаго поля, лежащаго по сторонамъ задней щели); Бурдаховскіе же столбы были поражены менѣе. Нисходящее перерожденіе гнѣздилось въ боковыхъ столбахъ до поясничной части; и въ „запятой“ Schultze до 6-го грудного позвонка.

Въ 3-мъ случаѣ имѣлся полный параличъ нижнихъ конечностей съ разстройствомъ чувствительности и повыше-

---

[1]) Heymann. Beiträge zur pathologischen Anatomie der Rückenmarkscompression. Virchow's Archiv, bd. 149, 1897 г., S. 526.

ніемъ сухожильныхъ рефлексовъ. Retentio urinae. *Аутопсія* Спинной мозгъ слегка сдавленъ карциномой, исходящей изъ 3-го грудного позвонка. Твердая мозговая оболочка не поражена. Какъ и во 2-мъ случаѣ, здѣсь найдены *вторичныя перерожденія* въ восходящемъ направленіи въ мозжечковыхъ пучкахъ и заднихъ столбахъ. Въ нисходящемъ направленіи—въ боковыхъ столбахъ и въ „запятой" Schultze. Но кромѣ того, здѣсь имѣется еще нисходящее перерожденіе въ переднихъ столбахъ. Что касается остальныхъ гистологическихъ измѣненій спинного мозга, то они состояли въ слѣдующемъ. Въ мѣстѣ давленія, въ бѣломъ веществѣ, видно мѣстами первичное набуханіе нервныхъ волоконъ, доходящее до полнаго распада ихъ. Петли невроглiи представляются расширенными; въ нѣкоторыхъ мѣстахъ невроглія пролиферируетъ. Вены, капилляры сильно переполнены кровью и иногда даютъ геморрагіи. Лимфатическіе пути также сильно наполнены лимфой и расширены. Артеріи представляются плохо наполненными кровью. Увеличенія количества сосудовъ, а равно и гипереміи артеріальной и инфильтраціи ткани круглыми клѣтками нѣтъ. Кромѣ того, въ спинномъ мозгѣ иногда встрѣчались амилоидныя тѣла. Пораженіе сѣраго вещества во всѣхъ случаяхъ состояло въ распадѣ основного вещества и уменьшеніи количества гангліозныхъ клѣтокъ, и ихъ качественнаго измѣненія. Клѣтки увеличены въ объемѣ, хроматофили нѣсколько распались. Протоплазма имѣетъ тусклый видъ. Контуры ядра иногда не ясны. Протоплазматическіе отростки часто не ясны или совсѣмъ исчезли. Очень часто попадаются въ протоплазмѣ вакуолы. Въ далеко зашедшихъ стадіяхъ ядро бываетъ плохо видно или совсѣмъ исчезаетъ. Иногда, при цѣлости ядра, клѣтка представляется сморщенной. Въ нѣкоторыхъ такихъ клѣткахъ виденъ пигментъ темно-сѣрый, причемъ иногда количество этого пигмента настолько увеличивается, что на мѣстѣ клѣтки остается только куча пигмента, а ядро и протоплазма исчезаютъ. Дольше всего при дегенераціи клѣтокъ противостояло ядрышко. Гіалиноваго и жирового перерожденій клѣтокъ не встрѣчалось. Въ заключеніе своей работы авторъ дѣлаетъ выводъ, что такъ называемый compressionsmyelitis при сдавленіи опухолями позвоночника есть процессъ дегенеративный, который всегда вызывается отечнымъ пропитываніемъ спинного мозга. Часто этотъ процессъ

зависитъ отъ артеріальной анэміи и, наконецъ, также отъ прямого сдавленія спинного мозга опухолью или утолщенною твердою оболочкою.

Д-ръ Дыдынскій [1]) наблюдалъ въ клиникѣ проф. Щербака у 73-хъ лѣтняго старика сдавленіе спинного мозга раковою опухолью. Клинически это выражалось паретическими явленіями въ ногахъ, повышеніемъ колѣнныхъ рефлексовъ, затрудненіемъ мочеиспусканія, атрофіями мышцъ ногъ и гипэстезіей въ нихъ. На 7—8 грудныхъ позвонкахъ болѣзненный при постукиваніи кифозъ. При *вскрытіи* обнаружилось, что 7—8 позвонки сильно измѣнены раковымъ новообразованіемъ, которое въ этомъ мѣстѣ окружаетъ спинной мозгъ и сильно его сжимаетъ. Консистенція мозга здѣсь болѣе мягкая. Въ мѣстѣ сдавленія спинной мозгъ разрыхленъ по всей периферіи, нервныя волокна набухли, петли невроглiи расширены, перегородки ихъ часто исчезаютъ и онѣ сливаются въ одно цѣлое. Тамъ, гдѣ давленіе достигло наибольшей силы, въ бѣломъ веществѣ съ обѣихъ сторонъ, главнымъ образомъ, въ боковыхъ пирамидныхъ пучкахъ виденъ распадъ нервныхъ волоконъ, остатки коихъ замѣтны въ истонченныхъ и слившихся между собою петляхъ невроглiи. Въ сѣромъ веществѣ въ глаза бросается прежде всего образованіе полостей, наполненныхъ остатками плазматическаго эксудата. Полости эти находятся симметрично въ заднихъ рогахъ, прилегая къ заднимъ пучкамъ Бурдаха. Въ переднихъ рогахъ измѣненія рѣзко выражены въ нервныхъ клѣткахъ, которыя то сильно пигментированы, то отчасти или вполнѣ атрофированы. Здѣсь также замѣчаются разбросанныя маленькія полости и щели. Сосуды, лежащіе вблизи образовавшихся полостей въ заднихъ рогахъ, значительно расширены и набиты красными шариками крови. Расширенными представляются и периваскулярныя пространства. Стѣнки сосудовъ не представляютъ замѣтныхъ измѣненій; кругомъ же расширенныхъ сосудовъ видны слѣды плазматическаго эксудата, но нигдѣ не замѣчается воспалительной инфильтраціи. По мѣрѣ удаленія отъ описан-

---

[2]) Д-ръ Дыдынскій. Къ вопросу объ анатомо-патологическихъ измѣненіяхъ въ спинномъ мозгу подъ вліяніемъ его сдавленія. «Неврологическій Вѣстникъ», томъ V, вып. 2, стр. 140, 1897 г..

наго очага всѣ измѣненія бѣлаго и сѣраго веществъ постепенно ослабѣваютъ и, наконецъ, исчезаютъ. По методу Weigert'а обнаруживаются только незначительныя, неправильно разбросанныя по различнымъ системамъ пучковъ вторичныя восходящія и нисходящія дегенераціи, которыхъ ближе авторъ не изслѣдовалъ. Въ заключеніе авторъ, между прочимъ, говоритъ, что патолого-анатомическія измѣненія въ спинномъ мозгѣ подъ вліяніемъ одного сдавленія (опухолью или смѣстившимся позвонкомъ) представляютъ первичный дегенеративный процессъ въ нервныхъ элементахъ и вторичное только разростаніе клѣтокъ невроглiи. Въ этихъ случаяхъ давленіе само по себѣ ведетъ къ измѣненіямъ въ нервныхъ элементахъ съ одной стороны непосредственнымъ путемъ, прямо давя на нервные элементы, съ другой стороны путемъ посредственнымъ, обусловливая нарушеніе свободной циркуляціи крови и лимфы. Въ результатѣ этотъ процессъ долженъ вести къ нарушенному питанію нервныхъ элементовъ и, какъ послѣдствіе этого,—къ дегенеративнымъ въ нихъ измѣненіямъ. Соединительнотканные элементы принимаютъ участіе въ этомъ процессѣ только вторично. Исключеніе представляютъ случаи Поттовой болѣзни, при которой патолого-анатомическія измѣненія могутъ дать полную картину воспаленія спинного мозга, но и то не всегда; по всей вѣроятности, только тогда, когда воспалительный процессъ съ пораженныхъ позвонковъ по нервнымъ корешкамъ распространяется на вещество спинного мозга. Такимъ образомъ, говоритъ авторъ, мы видимъ, что принятое до сихъ поръ названіе myelitis e compressione должно быть оставлено; въ случаяхъ сдавленія спинного мозга мы не наблюдаемъ измѣненій, характерныхъ для воспаленія: мы не замѣчаемъ воспалительныхъ измѣненій въ стѣнкахъ сосудовъ, воспалительной инфильтраціи и значительнаго разростанія соединительнотканныхъ элементовъ.

Д-ръ Прибытковъ [1]) описываетъ больную, у которой былъ при жизни полный параличъ ногъ съ полною анэстезіею. Колѣнные рефлексы отсутствовали, подошвенные—тоже.

---

[1]) Д-ръ Прибытковъ. Опухоли на границѣ шейной и грудной части спинного мозга съ зрачковыми явленіями. «Библіотека врача», 1899 г., стр. 45.

Задержаніе мочи и кала. Лѣвый зрачекъ суженъ. На границѣ шейной и грудной частей ясный кифозъ. При *аутопсіи* найдено: альвеолярная саркома, съ апельсинъ величиною, разрушившая тѣло 1-го и 2-го грудныхъ позвонковъ, крѣпко срослась съ твердою мозговою оболочкою и на уровнѣ 1-го грудного корешка сдавила мозгъ. Этому сдавливанію способствовалъ еще имѣющійся здѣсь перегибъ позвоночника. Мозгъ въ этомъ мѣстѣ размягченъ. При микроскопическомъ изслѣдованіи: глубокая атрофія 1-го и 2-го заднихъ корешковъ грудныхъ и очень ничтожная переднихъ (по Marchi). Въ промежуткѣ между 1-мъ и 3-мъ грудными сегментами—явленія воспаленія, состоящія изъ расширенныхъ сосудовъ, мѣстныхъ кровоизліяній, распадающагося міэлина, разбухшихъ осевыхъ цилиндровъ, измѣненныхъ клѣтокъ и пр. Книзу—нисходящее перерожденіе боковыхъ пирамидныхъ пучковъ; кверху—восходящее перерожденіе Говерсова, мозжечковаго и Голлевскаго пучковъ, одинаково на обѣихъ сторонахъ: Бурдаховскій столбъ также перерожденъ въ восходящемъ направленіи.

Kahler [1]) первый, въ 1882 году, старался выяснить вопросъ о сдавленіи спинного мозга путемъ экспериментальнымъ. Онъ поставилъ себѣ два вопроса: 1) производитъ-ли незначительное, но длительное сдавленіе спинного мозга измѣненія его ткани, и 2) каковы эти измѣненія и дальнѣйшее развитіе ихъ при большей продолжительности давленія. Съ этою цѣлью онъ впрыскивалъ собакамъ въ позвоночный каналъ растопленный пчелиный воскъ, который, остывая, окружалъ спинной мозгъ на нѣкоторомъ протяженіи сдавливающимъ его слоемъ, толщиною до двухъ, въ рѣдкихъ случаяхъ до пяти миллиметровъ. Оперированныя животныя оставлялись при жизни различное время—отъ нѣсколькихъ часовъ до нѣсколькихъ мѣсяцевъ,—а затѣмъ спинной мозгъ ихъ подвергался микроскопическому изслѣдованію. Что касается найденныхъ

---

[1]) Kahler. Ueber die Veränderungen, welche sich im Rückenmarke in Folge einer gering—gradigen Compression entwickeln. Prager medicinische Zeitschrift f. Heilkunde, bd. III, 1882 г.. Цитировано по «Вѣстнику клинической и судебной психіатріи»—Мержеевскаго, 1890 г., вып. 1, стр. 3; и—по «Charité—Annalen, 1895 г., Iahr. XX, S. 175.

при этомъ измѣненій, то Kahler резюмируетъ ихъ такъ: подъ вліяніемъ болѣе или менѣе значительнаго сдавленія спинного мозга происходитъ первичное очаговое разрушеніе нервныхъ волоконъ бѣлаго вещества, протекающее съ набуханіемъ ихъ составныхъ частей. Интенсивность и распространеніе измѣненій стоятъ въ прямомъ отношеніи къ степени происходившаго давленія. Въ сѣромъ веществѣ онъ находилъ различія въ окраскѣ нервныхъ клѣтокъ, набуханіе ихъ, намеки на вакуолизацію и т. п.; иногда—точечныя кровоизліянія. Кромѣ того, спустя 10 дней послѣ вливанія воска въ каналъ, онъ наблюдалъ, между прочимъ, въ мѣстѣ сдавленія утолщеніе и набуханіе Дейтерсовскихъ клѣтокъ, послѣдующее склерозированіе и уплотненіе стѣнокъ сосудовъ. Авторъ говоритъ, что онъ никогда при своихъ подобныхъ экспериментахъ не встрѣчался съ настоящимъ міэлитомъ. Опредѣляя ближайшія причины измѣненій волоконъ, Kahler замѣчаетъ: „Дѣло производитъ такое впечатлѣніе, какъ еслибы какое-то вредное вещество химически подѣйствовало на нервныя волокна, производя сперва набуханіе и распаденіе ихъ на отдѣльные обрывки, послѣдовательно измѣняя и, наконецъ, разрушая ихъ. Этотъ факторъ, вредно дѣйствующій на нормальное питаніе, мы можемъ искать только въ самихъ тканевыхъ сокахъ, въ виду того, что въ нашихъ опытахъ имѣло мѣсто исключительно механическое вліяніе на ткань спинного мозга“. Причину такого вредоноснаго дѣйствія тканевыхъ соковъ Kahler видитъ въ плохой циркуляціи ихъ вслѣдствіе застоя, вызваннаго сдавленіемъ.

Этимъ вопросомъ затѣмъ занимался экспериментально на собакахъ д-ръ Блюменталь [1]). Онъ вводилъ въ эпидуральную полость спинного мозга кусочки ламинаріи (въ среднюю или нижнюю части дорсальнаго отдѣла его). Черезъ нѣкоторое время послѣ введенія ламинаріи у собаки развивались явленія, вполнѣ сходныя съ тѣми, какія наблюдаются у человѣка при compressio medullae spinalis. Въ одной серіи опытовъ онъ удалялъ ламинарію изъ спинного мозга, какъ

---

[1]) Д-ръ Блюменталь. Къ вопросу о сдавленіи спинного мозга. Труды Физико-медицинскаго Московскаго общества, 1888 г., № 8, стр. 159.

только явленія сдавленія достигали своего maximum'а и не показывали наклонности къ обратному развитію. Послѣ этого наступало медленное и постепенное улучшеніе, которое въ большинствѣ случаевъ доходило до полной restitutio ad integrum. Въ другой серіи опытовъ, гдѣ ламинарія не удалялась вовсе, у одной части животныхъ, подъ вліяніемъ ламинаріи появлялись всѣ признаки сдавленія спинного мозга, державшіеся нѣкоторое время, но потомъ исчезавшіе постепенно, не смотря на то, что ламинарія не была удалена. У другихъ собакъ наступало ухудшеніе, доходившее до полной paraplegia inferior. Вскрытія показали, что въ то время, какъ у собакъ первой группы этой серіи dura mater не представляла никакихъ измѣненій, у собакъ 2-й группы образовался сильный пахименингитъ, причемъ ламинарія лежала какъ-бы въ кольцѣ плотной соединительной ткани. Относительно измѣненій спинного мозга Блюменталь говоритъ, что 1) пораженіе спинного мозга начинается въ большинствѣ случаевъ съ одной половины, переходя затѣмъ на другую; 2) гистологическія измѣненія въ спинномъ мозгѣ сильнѣе всего выражены въ переднихъ столбахъ, т. е. въ мѣстахъ противоположныхъ мѣсту сдавленія (заднимъ столбамъ), ослабѣвая по мѣрѣ приближенія къ заднимъ, которые сравнительно очень мало или вовсе не поражены; 3) анатомическій процессъ, совершающійся въ спинномъ мозгѣ, чисто механическаго, дегенеративнаго характера, безъ всякихъ слѣдовъ воспалительныхъ, чѣмъ и объясняется способность къ restitutio ad integrum. Описанія подробностей постановки опытовъ, а, главное, подробностей гистологической картины спинного мозга въ приведенномъ сообщеніи автора нѣтъ.

Полнѣе этотъ вопросъ о вліяніи чистаго механическаго давленія на ткани спинного мозга былъ разработанъ въ 1890 году совмѣстно Розенбахомъ и Щербакомъ [1]). Эти авторы вводили въ полость позвоночнаго канала собакъ, черезъ трепанаціонное отверстіе, различной величины шарики и

---

[1]) Розенбахъ и Щербакъ. О тканевыхъ измѣненіяхъ спинного мозга вслѣдствіе сдавленія его. «Вѣстникъ клинической и судебной психіатріи»,—подъ ред. Мержеевскаго, 1890 г., вып. I, стр. 1.

2—3 сегментовъ въ немъ можно встрѣтить описанныя измѣненія, но въ болѣе слабой степени. Кромѣ упомянутаго очаговаго пораженія мозга, были констатированы и *вторичныя перерожденія* (по Weigert'у), которыя занимали въ восходящемъ направленіи сначала (въ грудной части) небольшую полоску задняго столба, а выше, въ шейной части, ограничивались незначительнымъ количествомъ волоконъ на периферіи бокового столба, прилегающихъ къ входящему пучку заднихъ корешковъ.

У тѣхъ оперированныхъ животныхъ, гдѣ нерѣдко вскрытіе не обнаруживало никакихъ измѣненій въ конфигураціи мозга на мѣстѣ нахожденія шарика, но гдѣ при жизни замѣчалось разстройство походки и мышечной силы и т. п. со стороны заднихъ ногъ, микроскопически были найдены щели и полости, преимущественно въ сѣромъ веществѣ. Иногда эти полости заходили и въ бѣлое вещество и содержали остатки плазматическаго эксудата. Онѣ не имѣли сообщенія съ центральнымъ каналомъ, который въ этихъ случаяхъ былъ крайне сильно расширенъ. По сосѣдству съ этими щелями элементы сѣраго вещества имѣютъ неясные, какъ бы смытые, контуры и иногда незначительную инфильтрацію бѣлыми кровяными шариками; нервныя же клѣтки сильно измѣнены и похожи на аморфную безструктурную массу, контуры ихъ не ясны, хотя еще можно различить въ нихъ ядро и ядрышко. Если щель помѣщается и въ бѣломъ веществѣ, то прилегающія нервныя волокна или набухаютъ, или совершенно распадаются. но петли невроглiи не утолщены. Вторичныхъ перерожденій на такихъ препаратахъ не обнаружено.

Разбирая патогенезъ описанныхъ измѣненій тканей мозга, авторы отрицаютъ здѣсь существованіе міэлита и принимаютъ разрушеніе нервныхъ волоконъ за процессъ первичный дегенеративный, вызванный застоемъ въ спинномъ мозгѣ лимфы, которая по Rumpf'у [1]) дѣйствуетъ вредоносно на нервные элементы, разъ эти послѣдніе поставлены въ небла-

---

[1]) Rumpf. Ueber die Einwirkung der Lymphe auf die Centralorgane. Pflüger's Archiv, bd. 26, 1881 г., S. 415.

гопріятныя условія для проявленія своей функціи. „Измѣненія же невроглiи, пролифераціа соединительнотканныхъ элементовъ и прочія явленія, сопутствующія разрушенію нервныхъ волоконъ и выступающія на первый планъ тогда, когда процессъ приводитъ къ дефекту ткани, представляютъ въ нашихъ опытахъ явленія вторичныя; возможно, что поводъ къ ихъ возникновенію подаютъ продукты распада паренхиматозныхъ элементовъ"—таково мнѣніе Розенбаха и Щербака.

Въ позднѣйшее время, между прочимъ, занимался этимъ вопросомъ Enderlen [1]). Онъ вставлялъ въ позвоночный каналъ собакъ маленькіе асептическіе кусочки почекъ или сердцевины бузины и наблюдалъ въ спинномъ мозгѣ, соотвѣтственно мѣсту сдавленія, дегенеративныя явленія. При этомъ онъ не ставитъ ихъ въ зависимость отъ простого отека ткани, а ему представляется болѣе правильнымъ предположить здѣсь существованіе воспалительнаго отека, благодаря гипереміи въ мѣстѣ сдавленія. Бо́льшихъ подробностей относительно измѣненія при этомъ тканей спинного мозга я у автора не нашелъ.

Изъ приведеннаго очерка работъ видно, насколько разнообразенъ былъ матеріалъ, послужившій авторамъ для изученія измѣненія тканей при сдавленіи спинного мозга. Я намѣренно раздѣлилъ этотъ матеріалъ на три отдѣла: въ первомъ приводятся случаи сдавленія мозга при туберкулезной костоѣдѣ позвонковъ, во второмъ—сдавленіе мозга опухолями позвоночнаго канала и въ третьемъ—работы экспериментальныя на животныхъ. Въ основу этого дѣленія легло то соображеніе, что въ случаяхъ первой категоріи мы нерѣдко имѣемъ дѣло, кромѣ сдавленія, еще и съ инфекціей, такъ что тканевыя измѣненія спинного мозга едва ли можно относить на счетъ одного чистаго сдавленія спинного мозга. Между тѣмъ, въ случаяхъ второй категоріи измѣненія близко подходятъ къ измѣненіямъ при чистомъ механическомъ сдавленіи спинного мозга. Свѣдѣнія же о состояніи тканей мозга при этомъ по-

---

[1]) Enderlen. Ueber Stichverletzungen des Rückenmarks. Experimentelle und klinische Untersuchungen. Deutsche Zeitschrift f. Chirurgie, bd. 40, 1885 г., стр. 268.

слѣднемъ можно почерпнуть только изъ работъ экспериментальныхъ. Такое подраздѣленіе, на мой взглядъ, даетъ болѣе полное освѣщеніе интересующему насъ вопросу.

Обращаясь къ работамъ о сдавленіи спинного мозга *при туберкулезномъ спондилитѣ*, мы не находимъ здѣсь согласія между авторами. Одни (Türck, Bouchard, Charcot, Oppenheim, Michaud, Erb, Leube, Leyden, Gravitz, Schmaus и др.) находили въ размягченной ткани спинного мозга *увеличеніе количества сосудовъ*, измѣненіе ихъ стѣнокъ, разбуханіе и распадъ нервныхъ элементовъ, разрощеніе невроглiи и инфильтрацію ткани мозга зернистыми клѣтками, присутствіе corpora amylacea, и считали всѣ эти явленія или за первичный *настоящій міэлитъ* или, такъ сказать, за вторичный міэлитъ,—продуктъ реактивнаго воспаленія спинного мозга. Другіе (Strümpell, Fickler и др.) авторы видѣли въ измѣненной ткани спинного мозга разбуханіе нервныхъ волоконъ или распадъ ихъ, измѣненія нервныхъ клѣтокъ, перерожденіе въ острыхъ случаяхъ невроглiи, а въ хроническихъ—ея разростаніе, утолщеніе стѣнокъ *сосудовъ*, но *безъ увеличенія количества ихъ*, отсутствіе „выхода большого количества бѣлыхъ кровяныхъ тѣлецъ изъ сосудовъ“, переполненіе кровью венъ, расширеніе лимфатическихъ пространствъ, присутствіе corpora amylacea и corpora hyalinica, а иногда полости въ сѣромъ веществѣ. При этомъ они полагаютъ, что разрушеніе нервнаго вещества есть *процессъ первично-дегенеративный*, совершающійся подъ вліяніемъ, большею частью, разстройства лимфообращенія въ спинномъ мозгѣ и, рѣже, подъ вліяніемъ нарушеннаго кровообращенія въ немъ. Разрощеніе же интерстиціи они принимаютъ за явленіе вторичное,—простое замѣщеніе распавшихся нервныхъ волоконъ тканью невроглiи.

Что касается измѣненій спинного мозга, сдавленнаго *опухолью*, то и тутъ мы встрѣчаемъ между изслѣдователями такое же разногласіе, какъ и у предыдущихъ авторовъ. Такъ, одни (проф. Кудревецкій, Gerhardt, Heymann, Дыдынскій), констатировали первичный распадъ нервныхъ волоконъ мозга измѣненіе клѣтокъ нервныхъ въ видѣ хроматолиза ихъ, расширеніе и наполненіе венозныхъ *сосудовъ*, но *безъ увеличенія количества ихъ* и безъ измѣненія ихъ стѣнокъ, отсутствіе инфильтраціи ткани форменными элементами, образованіе иногда полостей и щелей въ сѣромъ веществѣ, расширеніе перива-

скулярныхъ пространствъ, отсутствіе значительнаго разростанія соединительно тканныхъ элементовъ. Причина этого *дегенеративнаго процесса*, по ихъ мнѣнію, кроется въ нарушеніи циркуляціи лимфы и крови въ спинномъ мозгѣ. Другіе авторы, (Gowers, Leyden, Dexler, Прибытковъ и др.) наоборотъ, наблюдали измѣненія, идентичныя съ острымъ или подострымъ первичнымъ *міэлитомъ*.

Единственный пунктъ, гдѣ почти всѣ авторы не расходятся, это—вторичныя восходящія и нисходящія перерожденія. Почти во всѣхъ случаяхъ авторы находили, что перерожденіе шло вверхъ отъ мѣста сдавленія по заднимъ столбамъ, мозжечковымъ пучкамъ и Говерсову пучку; а внизъ — по боковымъ пирамиднымъ пучкамъ и, рѣже, по переднимъ пирамиднымъ пучкамъ, и по „запятой" Schultze. Исключеніе составляютъ два случая Fickler'a, гдѣ перерожденіе восходящее, задѣвало боковые и передніе пирамидные пучки, а нисходящее—затрогивало задніе столбы. Съ другой стороны встрѣчаются тоже случаи (Kadner), гдѣ, не смотря на сдавленіе спинного мозга, вторичныя перерожденія отсутствовали совсѣмъ.

Нѣтъ ничего удивительнаго, на мой взглядъ, что авторы получали столь разнорѣчивые результаты при своихъ патологоанатомическихъ изслѣдованіяхъ, если принять во вниманіе ту пестроту матеріала, съ которымъ имѣли они дѣло. Одинъ, изслѣдуя случай сдавленія спинного мозга при туберкулезной костоѣдѣ позвонковъ, гдѣ нельзя было отрицать присутствіе инфекціи, весьма возможно, видѣлъ явленія воспалительныя въ спинномъ мозгѣ и дѣлалъ соотвѣтствующее обобщеніе; другой, изучая случай быстро протекавшей карциномы, давившей на спинной мозгъ, находилъ только распадъ нервныхъ элементовъ и говорилъ, весьма естественно, о дегенеративномъ процессѣ, совершающемся въ спинномъ мозгѣ при сдавленіи его. Такимъ образомъ, авторы нерѣдко дѣлали обобщенія на основаніи такихъ случаевъ, аналогичность которыхъ можетъ подлежать большому сомнѣнію.

Что касается экспериментальныхъ изслѣдованій на животныхъ, предпринятыхъ нѣкоторыми авторами съ цѣлью выясненія вліянія чистаго механическаго сдавленія на спинной мозгъ, то они были сдѣланы при посредствѣ старыхъ методовъ и отличаются нѣкоторою неполнотою, не говоря уже

о неудовлетворительной постановкѣ опытовъ. Результаты этихъ изслѣдованій были таковы. Обыкновенно въ мѣстѣ сдавленія спинного мозга авторы находили разбуханіе и распадъ нервныхъ волоконъ, измѣненіе нервныхъ клѣтокъ, расширеніе сосудовъ и переполненіе ихъ кровью, утолщеніе ихъ стѣнокъ, расширеніе периваскулярныхъ пространствъ, содержащихъ плазматическій эксудатъ. Сѣрое вещество нерѣдко было инфильтрировано бѣлыми кровяными тѣльцами; центральный каналъ расширенъ. Невроглія мѣстами разрослась. Кромѣ того, были констатированы вторичныя нисходящія и восходящія перерожденія. *Увеличенія количества сосудовъ* изслѣдователи *не отмѣчаютъ*. Измѣненія нервныхъ волоконъ большая часть авторовъ (Розенбахъ и Щербакъ, Kahler, Блюменталь) считаетъ за явленія, вызванныя застоемъ лимфы въ мозгѣ, а разрощеніе невроглiи—за сопутствующія, вторичныя. Вообще они *отрицаютъ* здѣсь существованіе *міэлита*. Enderlen же считаетъ наблюдающіяся при этомъ дегенеративныя явленія вызванными существованіемъ *воспалительнаго* отека.

Глава II.

Собственныя изслѣдованія.

Экспериментальная часть.

Прежде чѣмъ перейти къ описанію отдѣльныхъ опытовъ, я долженъ сказать нѣсколько словъ о постановкѣ ихъ, методикѣ клиническаго изслѣдованія животныхъ и тѣхъ способахъ, которыми я пользовался при микроскопическомъ изслѣдованіи спинного мозга.

Для экспериментовъ я бралъ кошекъ, причемъ соблюдалъ тѣ же предосторожности, о которыхъ я уже говорилъ выше при постановкѣ экспериментовъ для трупныхъ измѣненій клѣтокъ спинного мозга (см. стр. 13). Передъ опытомъ и послѣ него нѣсколько разъ изслѣдовались сухожильные рефлексы и чувствительность въ конечностяхъ. Изслѣдованіе *сухожильныхъ рефлексовъ* производилось ударомъ перкуссіоннаго молотка по сухожиліямъ, прикрѣпляющимся тотчасъ ниже колѣннаго сустава. Въ случаяхъ патологическихъ достаточно было легкаго удара, чтобы вызвать энергичное и повторное разгибаніе конечности, между тѣмъ какъ у нормальной кошки такой ударъ давалъ однократное и не столь живое разгибаніе ноги. Въ первомъ случаѣ я говорилъ о повышеніи рефлексовъ. —Что касается чувствительности, то она изслѣдовалась такимъ образомъ. Состояніе *болевого чувства* узнавалось по той реакціи, которую обнаруживало животное при уколѣ острой иглой. Здоровая кошка послѣ первыхъ же уколовъ, начинаетъ обращать вниманіе на боль и старается уйти. Между тѣмъ какъ больная—или совершенно не замѣчаетъ этихъ уколовъ, или

крайне вяло реагируетъ на нихъ. Послѣднее обстоятельство позволяло мнѣ говорить о пониженіи болевой чувствительности. Однако, я долженъ замѣтить, что констатировать повышеніе рефлексовъ и разстройство болевой чувствительности удавалось мнѣ съ опредѣленностью только въ случаяхъ рѣзко выраженныхъ. У животныхъ же съ менѣе рѣзкою степенью пораженія очень часто бывало невозможно рѣшить, имѣется въ данномъ случаѣ повышеніе рефлексовъ и пониженіе чувствительности или нѣтъ. То же самое я долженъ сказать относительно *чувства мышечнаго*, изслѣдованіе котораго производилось слѣдующимъ образомъ. Я придавалъ конечности то или другое совершенно необычное, неловкое положеніе. У здоровой кошки всякая такая попытка терпѣла неудачу, между тѣмъ какъ при пониженіи мышечнаго чувства кошка нерѣдко или совершенно не замѣчала, или не сразу исправляла неестественное положеніе конечности. Для изслѣдованія *тактильнаго чувства* я надѣвалъ кошкѣ на лапы бумажные сапожки. При такомъ способѣ изслѣдованія намъ, однако, не удавалось констатировать у экспериментированныхъ животныхъ разстройства тактильнаго чувства, по крайней мѣрѣ тамъ, гдѣ животное могло еще двигать ногами. Въ этомъ послѣднемъ случаѣ кошка такъ же быстро послѣ надѣванія сапожковъ старалась освободиться отъ нихъ, какъ и здоровая. Можетъ быть, тактильное чувство и было разстроено въ случаяхъ, гдѣ былъ полный параличъ ногъ, но, во всякомъ случаѣ, мы этого нарушенія обнаружить не могли посредствомъ примѣнявшагося нами способа.—Что касается изслѣдованія *ригидности мышцъ* пораженныхъ конечностей, то для опредѣленія ея требуется навыкъ и большая осторожность. Дѣло въ томъ, что иногда бываетъ совершенно невозможно рѣшить, есть въ данномъ случаѣ эта ригидность или нѣтъ. Въ такихъ сомнительныхъ случаяхъ я считалъ болѣе справедливымъ говорить объ отсутствіи ея.—Тамъ, гдѣ оперированная кошка жила очень долгій срокъ и явленія пареза заднихъ конечностей становились мало замѣтными, то для болѣе нагляднаго обнаруженія ихъ я заставлялъ кошку прыгать за мышенкомъ въ стеклянной банкѣ, поставленной на высоту отъ 1 до 2 аршинъ. При наличности пареза животное, не смотря на неоднократныя попытки, никакъ не могло сдѣлать достаточно сильнаго прыжка, чтобы достигнуть банки, и нерѣдко неловко падало назадъ.

Съ цѣлью произвести давленіе на спинной мозгъ мы сначала вводили въ полость позвоночника мелкій стеклянный бисеръ, имѣющій въ діаметрѣ отъ $^3/_4$ до 1 mm. Но такъ какъ для болѣе сильнаго сдавливанія мозга приходилось вставлять по нѣскольку штукъ такого бисера, то при этомъ часто былъ рискъ нанести мозгу травматическое поврежденіе, что клинически выражалось судорожными движеніями конечностей, а иногда животное послѣ этого вскорѣ и погибало. Чтобы легче избѣжать этой травмы, мы стали прибѣгать къ вставленію маленькаго кусочка ламинаріи, длиною отъ $^1/_2$ до 1 mm. Такую ламинарію вводить въ позвоночный каналъ было очень легко, а между тѣмъ, разбухая постепенно, она съ успѣхомъ производила, зачастую очень значительное, сдавленіе мозга, не нарушая его цѣлости. Какъ бисеръ, такъ и ламинарія передъ операціей стерилизовались слѣдующимъ образомъ. Каждая бисеринка сначала тщательно промывалась мыломъ, затѣмъ дистиллированной водой и опускалась въ кипящую воду. Черезъ $^1/_2$ часа она вынималась стерилизованнымъ пинцетомъ и помѣщалась въ обезпложенную пробирку, отверстіе которой закрывалось обозженной ватой. – При обезпложиваніи ламинаріи я поступалъ такъ. Палочка ламинаріи (Laminarium digitatum), не содержащей въ серединѣ полости, надлежащей толщины (не болѣе $^3/_4$—1 mm. въ діаметрѣ) тщательно промывалась ватой съ мыломъ, которое потомъ удалялось 70% виннымъ спиртомъ. Затѣмъ, чистымъ ножемъ нарѣзывались кусочки желаемой длины. Эти кусочки снова обмывались мыломъ, прополаскивались въ 70% спиртѣ, затѣмъ переносились въ растворъ сулемы 0,2% на 15 минутъ, послѣ чего на $^1/_2$ часа оставлялись въ смѣси 90% алкоголя и сѣрнаго эфира въ равныхъ частяхъ. Далѣе, такимъ способомъ обработанные кусочки ламинаріи клались въ обезпложенную пробирку и обсушивались надъ газовой горѣлкой до тѣхъ поръ, пока они не начнутъ немного трескаться. При появленіи трещинъ обсушиваніе прекращалось и пробирка закрывалась обозженной ватой. Обсушиваніе ламинаріи производилось на тотъ конецъ, чтобы во-первыхъ удалить изъ ламинаріи алкоголь и, пожалуй, эфиръ, которые при введеніи ламинаріи въ полость позвоночника могли бы внести ненужное раздраженіе ткани, окружающей мозгъ. Во-вторыхъ, благодаря обсушиванію, ламинарія приводилась къ своему прежнему объ-

ему, который нѣсколько увеличивался при пребываніи ламинаріи въ жидкостяхъ. Нужно замѣтить, что въ такомъ обезпложенномъ видѣ, ламинарія нисколько не теряла потомъ въ своей способности сильнаго разбуханія. Обработанные такимъ путемъ кусочки ламинаріи, а равно и бисеринки, были вполнѣ стерильны, какъ это подтвердилъ прозекторъ патолого-анатомическаго института приватъ-доцентъ А. И. Подбѣльскій. Обезпложенный бульонъ, въ которомъ бисеръ и ламинарія были имъ оставлены въ термостатѣ при 38°С., въ теченіе 8 дней, оказался совершенно прозрачнымъ.

Для операціи животное привязывалось спиною вверхъ къ особой доскѣ, выкрашенной бѣлой краской и каждый разъ обмытой мыломъ. Затѣмъ, приступали къ хлороформированію, которое и доводили до полнаго наркоза. Вся операція производилась при строгомъ соблюденіи, главнымъ образомъ, правилъ асептики, а также и антисептики. У захлороформированнаго животнаго сначала въ нижнегрудной части позвоночника удаляли бритвой всю шерсть, обмывали это мѣсто мыломъ, затѣмъ 70% спиртомъ и въ заключеніе эфиромъ. Приготовленное такимъ образомъ поле операціи закрывали ватой, смоченной въ 70% спиртѣ. Послѣ этого все тѣло животнаго, кромѣ головы, закрывалось двусторонней бѣлой клеенкой, имѣющей на мѣстѣ операціи достаточно широкое отверстіе. Клеенка эта предварительно мылась мыломъ и выдерживалась $^1/_2$ часа въ 0,2% растворѣ сулемы. Разрѣзъ кожи, длиною отъ 3 до 4 сантиметровъ, наносился нѣсколько сбоку отъ линіи остистыхъ отростковъ въ нижнегрудной области. Отыскавъ промежутокъ между двумя сосѣдними позвонками, я отсепаровывалъ отъ нихъ мышцы, перерѣзалъ мышцу, идущую отъ одного поперечнаго отростка позвонка къ другому, причемъ сразу получался свободный доступъ къ задней дужкѣ позвонка. Отдѣливъ распаторомъ надкостницу этой дужки, я просверливалъ послѣднюю, ближе къ основанію остистаго отростка, трепномъ, имѣющимъ въ діаметрѣ 2 mm. При этомъ получалось отверстіе, сообщающееся съ полостью позвоночника. Поврежденія твердой мозговой оболочки при просверливаніи отверстія никогда не было, благодаря особому устройству трепана, который могъ углубляться только на извѣстное разстояніе. Промывъ всю рану прокипяченной дистиллированной водой или 2% растворомъ буры, я посредствомъ изогнутаго на концѣ

пинцета вводилъ осторожно бисеръ или ламинарію въ позвоночный каналъ, въ эпидуральную полость, вверхъ или внизъ отъ трепанаціоннаго отверстія. При соблюденіи извѣстной осторожности и спокойномъ поведеніи животнаго въ наркозѣ быстро удавалось, безъ всякой наминки на мозгъ, ввести бисеринку или ламинарію подъ кость дужки въ позвоночный каналъ. Послѣ этого рану опять промывали и накладывали 2—3 глубокихъ кетгутовыхъ шва, а затѣмъ нѣсколько (смотря по величинѣ раны) шелковыхъ поверхностныхъ швовъ. Далѣе, рана снова обмывалась, протиралась іодоформомъ и заливалась толстымъ слоемъ іодоформеннаго коллодія. Такая операція съ момента нанесенія разрѣза и кончая заливкой коллодіемъ длилась отъ 7 до 12 минутъ, причемъ я никогда не наблюдалъ изъ раны кровотеченія. Всѣ инструменты, употреблявшіеся при операціи, кипятились въ теченіе $^1/_2$ часа въ 2% растворѣ соды. Шелковые швы хранились въ 70% спиртѣ, а кетгутъ, обработанный эфиромъ, содержался въ жидкости Bergmann'a [1]).

Послѣ операціи животное помѣщалось въ питомникѣ въ отдѣльной чистой камерѣ, устланной бѣлой фильтровальной бумагой. По опрятности этой подстилки изъ бумаги нагляднѣе можно было судить о неисправности мочеиспусканія или дефекаціи.

Послѣоперацiонный періодъ протекалъ почти всегда правильно, заживленіе раны шло первичнымъ натяженіемъ и заканчивалось въ 12—18 дней. Изъ 33-хъ сдѣланныхъ мною опытовъ только въ 2-хъ я получилъ нагноеніе въ ранѣ. Мозги такихъ кошекъ я не изслѣдовалъ, такъ какъ въ нихъ могло имѣть мѣсто гнойное пораженіе мозга, хотя бы макроскопически этого и не было видно.

Срокъ жизни оперированныхъ животныхъ колебался отъ 2-хъ дней до 9 мѣсяцевъ, причемъ въ однихъ случаяхъ животное само погибало, а въ другихъ ихъ убивали такимъ же способомъ, какъ и при экспериментахъ для трупныхъ измѣненій клѣтокъ. Нужно замѣтить, что тамъ, гдѣ давленіе на спинной мозгъ было энергично, кошки обыкновенно плохо вы-

---

[1]) Руководство къ оперативной хирургіи Kocher'a, стр. 19, 1898 г., Изд. «Практической медицины».

живали долгіе сроки, почему и приходилось убивать ихъ раньше времени и тѣмъ самымъ сокращать число опытовъ съ продолжительными сроками.

При вскрытіи я обыкновенно находилъ вставленныя бисеринки и ламинарію на томъ самомъ мѣстѣ, куда онѣ были введены; причемъ я никогда не встрѣчалъ, чтобы онѣ вываливались изъ полости позвоночнаго канала. По обнаженіи полости позвоночника, сдавленное мѣсто спинного мозга я отдѣлялъ вмѣстѣ съ позвонками отъ остальной части и, промывъ этотъ кусочекъ въ 90% спиртѣ, переносилъ его въ 95% алкоголь. Спустя 12—14 часовъ послѣ этого, мозгъ уплотнѣвалъ, причемъ получалась полная возможность изучить отношеніе давящаго предмета къ мозгу и отношеніе этого послѣдняго къ полости позвоночника. Поперечный разрѣзъ, проведенный черезъ позвонокъ (помощью тонкой пилки, употребляющейся для лобзиковъ), мозгъ и ламинарію (при помощи остраго тонкаго ножа), особенно наглядно выясняли ихъ взаимныя отношенія (см. рис. 6 и 8). Послѣ этого я совершенно освобождалъ сдавленный кусочекъ мозга отъ позвонковъ, разрѣзалъ его на болѣе мелкіе кусочки (до $^1/_2$ снт.) и снова клалъ въ свѣжій 95% алкоголь, который мѣнялся еще 2 раза, черезъ день.

Изъ остальной части спинного мозга вырѣзывались по 2 кусочка изъ a) грудного отдѣла, выше мѣста сдавленія на 1—2 сегмента, b) шейнаго отдѣла и изъ c) верхней части поясничнаго. Всѣ эти кусочки консервировались въ 95% алкоголѣ такъ же, какъ и мѣсто сдавленія. Оставшіяся части спинного мозга консервировались въ Мюллеровской жидкости, которая первые два дня мѣнялась ежедневно, а затѣмъ въ теченіе недѣли черезъ день.

Кусочки, фиксированные въ спиртѣ, заключались или въ целлоидинъ, или въ парафинъ и окрашивались по методу Nissl'я такъ, какъ это было описано выше (см. стр. 15). Кромѣ этого, я употреблялъ еще окраску срѣзовъ сафраниномъ въ комбинаціи съ метиленовой синькой, причемъ одновременно хорошо окрашивались сосуды и нервныя клѣтки. Дѣлалось это такимъ образомъ: срѣзъ на сутки оставлялся въ 1% водномъ растворѣ сафранина, послѣ чего промывался въ водѣ и вытравлялся въ 95% алкоголѣ, затѣмъ переносилися на 1—3 минуту въ 0,1% воднаго раствора methylen-blau, снова промывался въ водѣ и переносился въ анилиновый спиртъ на

короткое время, а затѣмъ въ кайепутовое масло и канадскій бальзамъ. При такой окраскѣ на общемъ красномъ фонѣ ядра сосудовъ и хроматофили нервныхъ клѣтокъ представлялись голубого цвѣта. Для окраски осевыхъ цилиндровъ и міэлиновыхъ обкладокъ и интерстиціи я употреблялъ magentaroth и обыкновенный anilin-blau въ концентрированныхъ растворахъ. Кромѣ того, очень недурно окрашивались нервныя волокна по слѣдующему способу: срѣзы оставлялись въ теченіе 10 минутъ въ гематоксилинѣ Boehmer'a, затѣмъ прямо переносились въ концентрированный растворъ углекислаго литія минуты на три, послѣ чего промывались въ дистиллированной водѣ и окрашивались въ теченіе 2—3 минутъ въ концентрированномъ растворѣ кислаго фуксина; промывались снова въ водѣ, затѣмъ въ 95% спиртѣ, переносились въ кайепутовое масло и канадскій бальзамъ. При этомъ осевые цилиндры окрашивались въ синій цвѣтъ, а міэлиновая обкладка обнаруживала отчетливо яркокрасную слоистость. Помимо этого, мы прибѣгали для окраски клѣтокъ, нервныхъ волоконъ и интерстиціи къ neutralroth въ комбинаціи съ methylen-blau, какъ это рекомендуетъ д-ръ Левковскій [1]).

Что касается кусочковъ мозга, фиксированныхъ въ жидкости Мюллера, то они обработывались по методу, главнымъ образомъ, Marchi, а иногда и Weigert—Pahl'я, для чего я бралъ по одному сегменту изъ шейной, грудной (выше мѣста сдавленія на 3—4 сегмента) и поясничной частей (тотчасъ ниже мѣста, изслѣдованнаго по Nissl'ю). Обработка по Marchi производилась слѣдующимъ образомъ. Уплотненные кусочки мозга клались сначала въ смѣсь 10 частей 1% раствора осміевой кислоты съ 100 частями жидкости Мюллера, гдѣ они и находились 2 сутокъ. Затѣмъ, они переносились въ смѣсь 50 частей 1% раствора осміевой кислоты съ 100 частями жидкости Мюллера. Эта смѣсь мѣнялась черезъ 3 сутокъ. Черезъ 8 сутокъ препараты были готовы и въ дальнѣйшемъ обработывались общепринятымъ способомъ. Благодаря первоначальному пребыванію кусочковъ въ очень слабой жидкости Marchi, пропитываніе ею спинного мозга совершалось болѣе

---

[1]) Д-ръ Левковскій. Методъ Nissl'я и т. д., диссертація, Харьковъ, 1898 г., стр. 25.

равномѣрно и устранялось образованіе какъ бы коры на периферіи мозга, съ чѣмъ нерѣдко приходилось мнѣ встрѣчаться при употребленіи съ самаго начала крѣпкихъ растворовъ жидкости Marchi при обработкѣ ею свѣжихъ экспериментальныхъ мозговъ.

Теперь я нахожу возможнымъ приступить къ описанію отдѣльныхъ опытовъ, причемъ я остановлюсь только на тѣхъ изъ нихъ, гдѣ мозги были взяты или тотчасъ послѣ смерти животнаго, или спустя столько времени, когда еще трупныя измѣненія нервныхъ клѣтокъ не успѣли обнаружиться.

Опытъ первый.

Кошка, вѣсомъ 2903,0, *жила 2 дня.*

18[25]/IX99 г. захлороформирована. Въ нижнегрудной части позвоночника, съ правой стороны, сдѣлано трепанаціонное отверстіе, чрезъ которое и вставлено *6* стерелизованныхъ *бисеринокъ*: 3 внизъ и 3 вверхъ по направленію длинника спинного мозга. При введеніи бисера судорогъ не было.

Послѣ операціи тотчасъ полный параличъ заднихъ конечностей.

[26]/IX. Лѣвая нога нѣсколько оправилась сегодня: при ходьбѣ она какъ будто немного двигается; правая нога остается попрежнему парализованной. Мочится подъ себя. Ничего не ѣстъ. Рана заживаетъ хорошо. Чувствительность болевая въ заднихъ конечностяхъ понижена.

[27]/IX. Утромъ убита проколомъ въ сердце. Черезъ 2 ч. 35. мин. было произведено *вскрытіе*, причемъ обнаружено, что мочевой пузырь пустъ. Остальные внутренніе органы макроскопически ничего ненормальнаго не представляютъ. Въ мягкихъ частяхъ раны и въ трепанаціонномъ отверстіи гноя совершенно не видно. Отсутствуетъ онъ и въ полости позвоночника на всемъ ея протяженіи. По обнаженіи позвоночнаго канала, оказалось, что всѣ 6 бисеринокъ находились на томъ мѣстѣ, куда онѣ были вставлены, и лежали на твердой мозговой оболочкѣ, сдавливая правую половину мозга и оставляя въ послѣднемъ слѣдъ въ видѣ ниши. Въ области нахожденія бисеринокъ сосуды твердой оболочки гиперемированы довольно сильно и, кромѣ того, здѣсь замѣчаются наслоенія фибрина, который вмѣстѣ съ рыхлой околомозговой клѣтчаткой окутываетъ нѣкоторыя бисеринки. На остальномъ протяженіи твердая оболочка нормальна. Мягкія мозговыя оболочки представляются по всей длинѣ мозга нормальными.

Микроскопическое изслѣдованіе.

I. **Мѣсто сдавленія.**

1. *Оболочки.* Въ заднебоковой правой периферіи мозга оболочки содержатъ увеличенное количество различной формы и величины соединительнотканныхъ клѣтокъ и немного бѣлыхъ кровяныхъ тѣлецъ. Кромѣ того, на этомъ мѣстѣ на твердой мозговой оболочкѣ можно видѣть остатки рыхлой околомозговой клѣтчатки, а также массу фибрина, пронизаннаго во множествѣ бѣлыми кровяными тѣльцами, отчасти, и красными, и соединительнотканными круглыми и овальными клѣтками. Сосуды твердой оболочки въ этой области сильно расширены и наполнены кровью. На остальномъ протяженіи твердая мозговая оболочка особенныхъ уклоненій отъ нормы не представляетъ, если не считать расширенія ея кровеносныхъ сосудовъ. Мягкія оболочки содержатъ расширенныя и наполненныя кровью сосуды; въ остальномъ же онѣ не измѣнены.

2. *Бѣлое вещество.* Конфигурація его замѣтно измѣнена: въ правой заднебоковой области имѣется ясное сдавленіе. Сосуды здѣсь расширены и наполнены кровью; эндотелій ихъ и ядра adventitiae представляются иногда набухшими. Количество клѣтокъ невроглiи увеличено; но паукообразныхъ клѣтокъ немного; чаще встрѣчаются клѣтки круглыя или продолговатыя. Петли невроглiи не утолщены, но сильно расширены и заключаютъ въ себѣ сильно разбухшія нервныя волокна, которыя иногда бываютъ вакуолизированы, иногда совершенно распадаются и подвергаются нерѣдко фагоцитозу. Именно, большею частью, клѣтки невроглiи по нѣскольку внѣдряются въ разрушающееся волокно и постепенно уничтожаютъ его. На остальномъ пространствѣ бѣлаго вещества правой половины мозга, а равно и въ лѣвой, измѣненія носятъ только что описанный характеръ, хотя по степени своей они нѣсколько слабѣе. Ядра adventitiae сосуда передней щели представляются набухшими, а самъ онъ расширенъ и наполненъ кровью.

3. *Сѣрое вещество.* Конфигурація его измѣнена: правый задній рогъ нѣсколько отодвинутъ кпереди. Сосуды, на гра-

ницѣ съ бѣлымъ веществомъ справа, расширены, наполнены кровью; эндотелій ихъ и ядра наружной оболочки представляются набухшими. Количество ихъ не увеличено. Количество клѣтокъ невроглiи не увеличено. Въ нѣкоторыхъ мѣстахъ можно найти набухшія нервныя волокна. Центральный каналъ скорѣе сплющенъ нѣсколько. Нѣкоторыя периваскулярныя пространства расширены, но полосокъ плазматическаго эксудата не содержатъ.

а) *нервныя клѣтки.*

α) *протоплазма.* Въ большинствѣ клѣтокъ она измѣнена. Контуры ея иногда какъ-бы изъѣдены. Хроматофильные элементы распались въ мелкія зернышки или по всей протоплазмѣ, или въ центрѣ, или на периферiи ея. Въ ахроматическомъ веществѣ иногда встрѣчаются маленькія, свѣтлыя, неокрашенныя мѣста, на подобіе вакуолъ. Кромѣ того, оно имѣетъ наклонность краситься диффузно и плохо вытравляется. Протоплазматическіе отростки укорочены, не ровны, а нѣкоторые, кромѣ того, разбухли. Хроматофильные элементы въ нихъ распались въ мелкую пыль. Перицеллюлярныя пространста иногда расширены. Почти всѣ клѣтки переднихъ роговъ представляются набухшими, увеличенными въ объемѣ. Въ нѣкоторыхъ измѣненныхъ клѣткахъ, лежащихъ, главнымъ образомъ, около центральнаго канала, можно наблюдать явленія, повидимому, фагоцитоза: круглыя или вытянутыя клѣтки невроглiи подходятъ къ нервной клѣткѣ вплотную и образуютъ въ ней какъ бы нишу для себя. Въ другихъ случаяхъ эти невроглiйныя клѣтки лежатъ въ самой протоплазмѣ, причемъ вокругъ внѣдрившейся клѣтки виденъ свѣтлый поясъ: какъ будто протоплазма нервной клѣтки въ этомъ мѣстѣ растворяется (см. рис. 9). Въ меньшей части клѣтокъ протоплазма не измѣнена: хроматофили ея окрашены отчетливо; протоплазматическіе отростки нормальны.

β) *ядро.* Въ измѣненной протоплазмѣ ядро часто лежитъ периферически, причемъ иногда оно разрываетъ край протоплазмы и готово выйти за предѣлы ея. Контуры его иногда не ровны, зазубрены и въ нѣкоторыхъ случаяхъ плохо опредѣляются. Въ большей части клѣтокъ переднихъ роговъ

ядро увеличено въ объемѣ и красится диффузно, хотя перекладины каріоплазматической сѣти въ немъ еще можно различить.

δ) ядрышко. Лежитъ во всѣхъ ядрахъ центрально и красится нормально. Объемъ его и контуры не измѣнены.

II. **Шейная часть.**

1. *Оболочки* уклоненій отъ нормы не представляютъ.

2. *Бѣлое вещество.* Положеніе правильное. Разбухшихъ волоконъ не видно. Сосуды нормальны и не расширены. Количество клѣтокъ невроглiи нормально, балки глiи не утолщены. Въ остальномъ измѣненій также не замѣчается.

3. *Сѣрое вещество.* Положеніе правильно. Сосуды не расширены и стѣнки ихъ не утолщены; количество клѣтокъ невроглiи нормально. Центральный каналъ не расширенъ. Въ остальномъ измѣненій нѣтъ.

а) *нервныя клѣтки.*

α) протоплазма. Контуры протоплазмы правильны. Объемъ ея не увеличенъ. Хроматофили красятся хорошо, словомъ, почти всѣ клѣтки уклоненій отъ нормы не представляютъ. Перицеллюлярныя пространства—ничего особеннаго. На нѣкоторыхъ препаратахъ иногда попадаются клѣтки съ распавшимися въ центрѣ протоплазмы хроматофилями. Протоплазматическіе отростки не укорочены и красятся хорошо.

β) ядро. Лежитъ правильно; контуры хорошо видны и не измѣнены. Красится нормально. Объемъ его не измѣненъ.

δ) ядрышко. Лежитъ центрально. Выхода наружу нѣтъ. Красится нормально.

III. **Грудная часть** (выше мѣста сдавленія).

1. *Оболочки.* Сосуды твердой оболочки, расположенные болѣе поверхностно, расширены въ нѣкоторыхъ мѣстахъ

и наполнены кровью. Въ мягкихъ оболочкахъ также видно расширеніе сосудовъ. Утолщенія оболочекъ нѣтъ.

2. *Бѣлое вещество.* Конфигурація бѣлаго вещества не измѣнена. Набуханія нервныхъ волоконъ нигдѣ не замѣтно. Количество сосудовъ не увеличено; они не расширены; петли невроглiи тоже не расширены; количество клѣтокъ невроглiи не увеличено.

3. *Сѣрое вещество.* Конфигурація его не измѣнена. Количество сосудовъ не увеличено; они не расширены; а равно не расширены и периваскулярныя пространства. Крупные сосуды, лежащіе по бокамъ центральнаго канала, не расширены. Количество клѣтокъ невроглiи не увеличено. Сосудъ, идущій по передней щели, уклоненій отъ нормы не представляетъ. Центральный каналъ не расширенъ, стѣнки его не измѣнены

а) *нервныя клѣтки.*

α) *протоплазма.* Контуры протоплазмы всѣхъ клѣтокъ совершенно правильны. Въ нѣкоторыхъ клѣткахъ переднихъ роговъ можно видѣть неполный хроматолизъ: хроматофильные элементы распадаются больше на периферіи или около ядра— перинуклеарно. Въ клѣткахъ, около центральнаго канала, чаще наблюдается полное распаденіе хроматофилей по всей протоплазмѣ, причемъ контуры ихъ иногда зазубрены. Протоплазматическіе отростки такихъ клѣтокъ, большею частью, укорочены и хроматофильные элементы ихъ часто представляютъ явленія распада на мелкія зернышки. То же самое замѣчается и въ измѣненныхъ клѣткахъ переднихъ роговъ, но здѣсь гораздо чаще протоплазматическіе отростки представляются нормальными и красятся хорошо. Перицеллюлярныя пространства ничего особеннаго не представляютъ.

β) *ядро.* Въ клѣткахъ переднихъ роговъ ядро лежитъ правильно, концентрически; изрѣдка, въ клѣткахъ, гдѣ есть хроматолизъ, можно видѣть ядро лежащимъ нѣсколько периферически. Въ измѣненной протоплазмѣ клѣтокъ, лежащихъ около центральнаго канала, ядро часто находится на самой пери-

феріи. Контуры ядра почти не измѣнены; изрѣдка они нѣсколько зазубрены. Объемъ его нормаленъ. Каріоплазма не измѣнена.

б) ядрышко. Лежитъ правильно, концентрически. Красится нормально. Выхода наружу не замѣчается. Объемъ и контуры правильны.

IV **Поясничная часть.**

1. *Оболочки.* По всей окружности не видно никакихъ уклоненій отъ нормы, но сосуды мелкіе и крупные, вены и артеріи, почти всѣ набиты кровью и притомъ въ ширину всего просвѣта. Утолщенія сосудовъ и оболочекъ не замѣчается.

2. *Бѣлое вещество.* Конфигурація его не измѣнена. На всемъ протяженіи его разбуханія нервныхъ волоконъ обнаружить не удается. Количество клѣтокъ невроглiи не увеличено. Сосуды не расширены. Сосудъ, идущій по передней щели, также не расширенъ. Стѣнки сосудовъ не измѣнены. Петли невроглiи не расширены.

3. *Сѣрое вещество.* Конфигурація правильна. Количество клѣтокъ невроглiи не превышаетъ норму. Сосуды не расширены; стѣнки ихъ не измѣнены. Центральный каналъ не измѣненъ, а равно и сосуды, лежащіе по бокамъ его.

а) *нервныя клѣтки.*

α) протоплазма. Въ весьма немногихъ клѣткахъ замѣчается распаденіе общее хроматофильныхъ элементовъ; огромное же большинство клѣтокъ совершенно нормально: элективность окраски полная; контуры и объемъ протоплазмы правильные. Протоплазматическіе отростки красятся хорошо и не укорочены. Перицеллюлярныя пространства ничего особеннаго не представляютъ

β) ядро. Положеніе его правильное. Контуры и объемъ нормальны. Красится хорошо.

δ) *ядрышко* не измѣнено.

Опытъ второй.

Кошка, вѣсомъ 2937,0, *жила 2 дня.*

18[11]/XII99 г. подъ хлороформнымъ наркозомъ сдѣлано съ лѣвой стороны позвоночника, въ нижнегрудной части, трепанаціонное отверстіе, чрезъ которое вложена ламинарія, длиною въ 1 mm. При вложеніи ламинаріи судорогъ не замѣчалось.

Послѣ операціи, вечеромъ, въ заднихъ конечностяхъ при ходьбѣ нетвердость.

[12]/XII. Утромъ полный параличъ заднихъ конечностей. Мочевой пузырь не переполненъ. Чувствительность болевая въ заднихъ конечностяхъ понижена. Колѣнные рефлексы нельзя считать повышенными. Рана заживаетъ хорошо.

[13]/XII. Убита перерѣзкой шейныхъ каротидъ.

Аутопсія. Во внутреннихъ органахъ макроскопически—ничего особеннаго. Мочевой пузырь содержитъ небольшое количество свѣтлой мочи. Въ мягкихъ частяхъ раны, а равно и въ трепанаціонномъ отверстіи гноя не обнаружено. При обнаженіи позвоночнаго канала найдено, что ламинарія находится нѣсколько ниже трепанаціоннаго отверстія. Она разбухла въ ширину до 9 mm. и сдавливаетъ мозгъ въ области лѣваго бокового столба, оттѣсняя его къ правой боковой стѣнкѣ позвоночнаго канала. Ламинарія окутана жировой клѣтчаткой, которая здѣсь, какъ и твердая мозговая оболочка, гиперемирована. Ламинарія легко отстаетъ отъ твердой оболочки. На всемъ остальномъ пространствѣ dura mater нормальна. Мягкія оболочки мозга не измѣнены.

Микроскопическое изслѣдованіе.

I Мѣсто сдавленія.

1. *Оболочки.* Въ области лѣваго бокового столба, главнымъ образомъ, въ задней его части, твердая мозговая оболочка содержитъ увеличенное количество соединительнотканныхъ круглыхъ или вытянутыхъ клѣтокъ, различной величины; сосуды

ея расширены и наполнены кровью. На наружной поверхности ея въ этой области видны наслойки фибрина, пронизаннаго массою бѣлыхъ кровяныхъ тѣлецъ и другихъ форменныхъ элементовъ. На остальномъ пространствѣ твердая оболочка не измѣнена. Мягкія оболочки нормальны; сосуды ихъ расширены нѣсколько и наполнены кровью.

2 *Бѣлое вещество.* Конфигурація его сильно измѣнена: лѣвый боковой столбъ, лѣвый задній столбъ сильно вдавлены внутрь мозга. Въ данной области нѣкоторыя краевыя петли невроглiи сдавлены, но большая часть ихъ, нѣсколько отступя къ центру, сильно расширена и даже разорвана иногда; заключенныя въ нихъ нервныя волокна сильно разбухли и иногда подвергаются, повидимому, фагоцитозу, какъ и въ предыдущемъ опытѣ. Количество клѣтокъ невроглiи и другихъ форменныхъ элементовъ нѣсколько увеличено здѣсь. Сосуды расширены и наполнены кровью, но стѣнки ихъ не измѣнены. Периваскулярныхъ пространствъ не видно. Въ области лѣваго передняго столба замѣчаются тѣ же измѣненія, но только здѣсь нѣтъ увеличенія количества форменныхъ элементовъ. Такого же характера измѣненія бѣлаго вещества встрѣчаются и въ остальной его части, но здѣсь они выражены гораздо слабѣе. Всего меньше они замѣтны въ правомъ заднемъ рогѣ и задней части праваго бокового столба.

3. *Сѣрое вещество.* Вся лѣвая половина сѣраго вещества представляется нѣсколько сжатой и кромѣ того оттиснутой кпереди. Сосуды замѣтно расширены и наполнены кровью. Центральный каналъ своимъ поперечнымъ размѣромъ стоитъ наискось: отъ лѣваго передняго рога къ правому заднему рогу. Стѣнки его не измѣнены. Онъ пустъ и не расширенъ. Количество клѣтокъ невроглiи и другихъ клѣтокъ не увеличено здѣсь. Разбуханія нервныхъ волоконъ не видно. Периваскулярныя пространства около нѣкоторыхъ сосудовъ увеличены.

а) *нервныя клѣтки.*

α) протоплазма. Огромное большинство клѣтокъ измѣнено. Протоплазма хотя и имѣетъ большею частью правильные контуры, но хроматофили ея совершенно распались на

мелкія глыбки или въ мелкую пыль по всему ея протяженію (см. рис. 10) или только центрально или, что рѣже, периферически, или безпорядочно, мѣстами. Въ ахроматическомъ веществѣ видны различнаго очертанія ограниченныя, маленькія, свѣтлыя пространства, напоминающія вакуолы. Объемъ нѣкоторыхъ изъ такихъ клѣтокъ нѣсколько увеличенъ. Протоплазматическіе отростки, помимо распаденія въ нихъ хроматофилей, укорочены. Перицеллюлярныя пространства большею частью расширены. Въ оставшихся нормальныхъ клѣткахъ хроматофили правильны по объему и по окраскѣ, а равно нормально относится къ окраскѣ и ахроматическое вещество въ нихъ.

β) *ядро.* Въ измѣненныхъ клѣткахъ большею частью лежитъ периферически, даже нѣсколько выпячивая край протоплазмы. Контуры ядра не ровны, а иногда они какъ бы вытянуты. Каріоплазма его, однако, большею частью не измѣнена и красится правильно. Иногда она какъ бы собирается вся около ядрышка, становится зернистой и красится диффузно, причемъ иногда въ немъ видны свѣтлыя неокрашенныя мѣста, на подобіе мельчайшихъ вакуолъ. Иногда же зернистости нѣтъ, но ядро красится диффузно. Объемъ его не измѣненъ.

δ) *ядрышко.* Положеніе его, большею частью, правильное; иногда оно совершенно подходитъ къ краю ядра и даже имѣетъ наклонность выйти за предѣлы его. Контуры его правильны и красится оно нормально. Объемъ не измѣненъ.

II. **Шейная часть.**

1. *Оболочки.* Не измѣнены.

2. *Бѣлое вещество.* Нѣкоторые сосуды расширены и наполнены кровью. Въ остальномъ измѣненій не видно.

3. *Сѣрое вещество.* Центральный каналъ расширенъ и пустъ. Сосуды расширены; периваскулярныя пространства не увеличены. Въ остальномъ измѣненій не видно.

а) *нервныя клѣтки.*

α) *протоплазма.* Контуры ея всюду правильны. Почти всѣ клѣтки не измѣнены. Протоплазматическіе отростки не укорочены. Въ нѣкоторыхъ клѣткахъ протоплазма содержитъ распавшіеся въ мелкія глыбки хроматофили, но ахроматическое вещество въ нихъ не измѣнено. Перицеллюлярныя пространства около нѣкоторыхъ клѣтокъ нѣсколько расширены.

β) *ядро.* Положеніе не измѣнено. Каріоплазма, контуры и объемъ нормальны.

III. **Грудная часть** (выше мѣста сдавленія).

1. *Оболочки.* На ограниченномъ сравнительно протяженіи, въ области лѣваго бокового столба, твердая мозговая оболочка содержитъ нѣсколько увеличенное количество соединительнотканныхъ клѣтокъ, а сосуды ея расширены и наполнены кровью. На наружной поверхности твердой оболочки видно небольшое количество нитей фибрина, пронизаннаго лейкоцитами. Въ остальныхъ мѣстахъ твердая мозговая оболочка не измѣнена. Въ мягкихъ оболочкахъ видно только расширеніе кровеносныхъ сосудовъ.

2. *Бѣлое вещество.* Конфигурація его правильна. Въ области лѣваго бокового столба и лѣваго передняго столба замѣтно расширеніе петелъ невроглiи и разбуханіе нервныхъ волоконъ, причемъ нѣкоторыя изъ нихъ подверглись фагоцитозу. Количество невроглiйныхъ клѣтокъ нѣсколько увеличено. Сосуды расширены и наполнены кровью; стѣнки ихъ не измѣнены. Въ правомъ переднемъ столбѣ и прилегающей къ нему части бокового праваго столба, и въ лѣвомъ заднемъ столбѣ видны тѣ же измѣненія, но они выражены здѣсь слабѣе, а количество клѣтокъ невроглiи здѣсь не увеличено. Въ правомъ заднемъ столбѣ измѣненій не видно. Сосудъ передней щели расширенъ, стѣнки его не измѣнены.

3. *Сѣрое вещество.* Конфигурація его правильна. Центральный каналъ не расширенъ; стѣнки его не измѣнены. Сосуды нѣсколько расширены. Въ остальномъ измѣненій нѣтъ.

а) *нервныя клѣтки.*

α) протоплазма. Большая часть клѣтокъ измѣнена. Контуры протоплазмы правильны, но хроматофили распались или по всей протоплазмѣ, или частично—периферически, или центрально. Въ ахроматическомъ веществѣ видны свѣтлыя маленькія мѣста, напоминающія вакуолы. Протоплазматическіе отростки, большею частью, не укорочены, но въ нихъ замѣтенъ хроматолизъ. Перицеллюлярныя пространства увеличены. Другая, меньшая часть клѣтокъ представляется нормальной.

β) ядро. Положеніе его, большею частью, правильное. Но иногда оно лежитъ периферически. Каріоплазма его не измѣнена, контуры его иногда не правильны, зазубрены. Объемъ нормаленъ.

δ) ядрышко. Положеніе, контуры и объемъ его не измѣнены.

IV. **Поясничная часть.**

1. *Оболочки.* Не утолщены; нѣкоторые сосуды ихъ расширены и наполнены кровью, причемъ стѣнки этихъ послѣднихъ не измѣнены.

2. *Бѣлое вещество.* Конфигурація его не измѣнена. Нѣкоторые сосуды его, особенно въ области задней части лѣваго бокового столба, расширены, но стѣнки ихъ не измѣнены. Въ остальныхъ мѣстахъ бѣлое вещество нормально. Сосуды передней и задней щелей расширены.

3. *Сѣрое вещество.* Центральный каналъ нѣсколько расширенъ; сосуды расширены и наполнены кровью; нѣкоторыя периваскулярныя пространства увеличены. Въ остальномъ измѣненій нѣтъ.

а) *нервныя клѣтки.*

α) протоплазма. Контуры протоплазмы не измѣнены. Въ нѣкоторыхъ клѣткахъ хроматофили распались на болѣе мелкія глыбки или въ совершенную пыль мѣстами или по всей протоплазмѣ. Въ протоплазматическихъ отросткахъ также видны

явленія хроматолиза; укороченія отростковъ не замѣтно. Ахроматическое вещество почти всюду не измѣнено; иногда въ немъ видны маленькія, ограниченныя, неокрашивающіяся мѣста, на подобіе вакуолъ. Перицеллюлярныя пространства, большею частью, нормальны, но нѣкоторыя расширены. Большая же часть клѣтокъ совершенно не измѣнена.

β) ядро. Очень рѣдко подходитъ къ периферіи въ измѣненныхъ клѣткахъ. Большею же частью, оно лежитъ правильно. Объемъ, контуры и каріоплазма его не измѣнены.

δ) ядрышко. Положеніе правильное; красится нормально; объемъ и контуры нормальны.

Опытъ третій.

Кошка, вѣсомъ 3032,0, *жила 8 дней.*

18 18/x 99 г. подъ хлороформнымъ наркозомъ сдѣлано съ лѣвой стороны позвоночника, въ нижнегрудной части, трепанаціонное отверстіе, чрезъ которое введена въ позвоночный каналъ стерелизованная ламинарія, въ 1/2 mm. длиною. При вложеніи ея судорогъ не замѣчалось.

Послѣ операціи, вечеромъ, задними конечностями владѣетъ плохо, но ходить всетаки можетъ.

19/x. Полная параплегія заднихъ конечностей. Мочится подъ себя.

23/x. Параплегія попрежнему. Ригидность мышцъ заднихъ конечностей. Мочится подъ себя. Колѣнные рефлексы повышены. Рана заживаетъ хорошо.

24/x. In statu quo. Теченіе раны правильное. Гноя нѣтъ. Чувствительность болевая въ заднихъ конечностяхъ понижена.

26/x. Въ 7 час. вечера убита проколомъ въ сердце.

При аутопсіи найдено, что сердце макроскопически нормально, не дрябло. Въ мочевомъ пузырѣ незначительное количество свѣтлой мочи. Въ мягкихъ частяхъ раны гноя нигдѣ не видно. Трепанаціонное отверстіе отыскивается легко; черезъ него тянутся тонкія, нѣжныя соединительнотканныя перемычки. Въ позвоночномъ каналѣ гноя не найдено. Ламинарія находилась ниже отверстія и сильно разбухла, достигнувъ въ ширину 6 mm.;

причемъ она лежала вдоль оси спинного мозга на лѣвой боковой и, отчасти, задней поверхности послѣдняго. Ламинарія легко отдѣляется отъ твердой мозговой оболочки, а на мѣстѣ ея видны нѣжныя фибринозныя пленки и инъецированные сосуды. Кромѣ того, въ этой области замѣчается сильное вдавленіе спинного мозга, благодаря чему весь мозгъ подался въ правую сторону и впередъ и, такимъ образомъ, измѣнилъ свое прямое направленіе. На всемъ остальномъ протяженіи твердая мозговая оболочка представляется нормальною. Мягкія оболочки не измѣнены; сосуды ихъ гиперемированы.

Микроскопическое изслѣдованіе.

I. Мѣсто сдавленія.

1. *Оболочки.* Въ лѣвой заднебоковой периферіи, на наружной поверхности твердой мозговой оболочки видно наслоеніе фибрина, пронизаннаго бѣлыми и красными кровяными тѣльцами (см. рис. 11). Сама твердая мозговая оболочка въ этомъ мѣстѣ не утолщена и только количество клѣтокъ соединительнотканныхъ въ ней увеличено; нѣкоторые сосуды ея набиты кровью и расширены. Въ области переднихъ столбовъ она также слегка инфильтрирована форменнными элементами только въ наружныхъ своихъ слояхъ, на которыхъ и здѣсь видны нити фибрина. Въ остальныхъ мѣстахъ оболочки кажутся нормальными.

2. *Бѣлое вещество.* Конфигурація бѣлаго вещества измѣнена: лѣвая половина заднихъ столбовъ и задній и средній отдѣлы бокового столба сильно вдавлены. Краевыя петли невроглiи въ данномъ мѣстѣ нѣсколько сужены, а дальше къ центру встрѣчается уже расширеніе ихъ, причемъ заключенныя въ нихъ нервныя волокна представляютъ различныя степени разбуханія, причемъ часть ихъ подверглась фагоцитозу. Нѣкоторыя петли невроглiи здѣсь разорваны. Количество клѣтокъ невроглiи увеличено; паукообразныя клѣтки представляются увеличенными въ объемѣ. Разрощенія ткани глiи не замѣчается; балки ея не утолщены. Сосуды расширены, наполнены кровью; стѣнки ихъ утолщены на счетъ размножившихся эндотелія ихъ и ядеръ наружнаго слоя. Количество сосудовъ не увеличено. На остальномъ пространствѣ бѣлаго

вещества встрѣчаются тѣ же измѣненія, но по степени своей они выражены слабѣе. Разрыва петель невроглiи здѣсь не видно. Сосудъ передней щели расширенъ и наполненъ кровью, а стѣнки его утолщены по тому же типу, что и въ остальныхъ сосудахъ бѣлаго вещества.

3. *Сѣрое вещество.* Конфигурація его измѣнена: лѣвый задній рогъ оттѣсненъ кпереди. Центральный каналъ нѣсколько расширенъ и наполненъ остатками лимфатической жидкости. Сосуды расширены, особенно мелкіе, и наполнены кровью; стѣнки ихъ иногда измѣнены по тому же типу, какъ и въ бѣломъ веществѣ. Количество ихъ не измѣнено. Многія нервныя волокна разбухли. Количество клѣтокъ невроглiи представляется увеличеннымъ. Периваскулярныя пространства расширены слегка.

а) *нервныя клѣтки.*

α) протоплазма. Контуры ея иногда не ровны. Въ большей части клѣтокъ хроматофильные элементы распались на мелкія зерна или по всей протоплазмѣ, или частично: центрально, периферически или разсѣянно. Протоплазматическіе отростки иногда укорочены и хроматофильные элементы въ нихъ распались. Въ нѣкоторыхъ клѣткахъ видны неокрашивающіяся мѣста, напоминающія вакуолы. Перицеллюлярныя пространства выступаютъ очень ясно: они расширены. Нѣкоторыя клѣтки представляются увеличенными въ объемѣ. Меньшая часть клѣтокъ имѣетъ неизмѣненную протоплазму. Возлѣ нѣкоторыхъ нервныхъ клѣтокъ видны клѣтки невроглiи, тѣсно примыкающія къ первымъ и иногда даже сидящія внутри протоплазмы нервной клѣтки, какъ это мы видѣли въ опытѣ 1-мъ.

β) ядро. Въ измѣненной протоплазмѣ ядро лежитъ совсѣмъ периферически, а въ нѣкоторыхъ случаяхъ оно даже прорываетъ край протоплазмы и нѣсколько выдается наружу. Въ остальныхъ же неизмѣненныхъ или мало измѣненныхъ клѣткахъ оно лежитъ центрально. Контуры его иногда нѣсколько не ровны, но въ большинствѣ не измѣнены. Каріоплазма красится хорошо и уклоненій отъ нормы не представ-

ляетъ. Иногда перекладинъ ея не видно вслѣдствіе диффузной общей окраски ядра. Въ такихъ случаяхъ видна только общая зернистость его. Объемъ его нормаленъ.

δ) *ядрышко.* Въ нѣкоторыхъ ядрахъ оно лежитъ сильно периферически и даже имѣетъ наклонность выйти за предѣлы ядра. Въ большей же части оно лежитъ правильно. Красится всюду хорошо. Объемъ его нормаленъ.

II. Шейная часть.

1. *Оболочки.* Никакихъ уклоненій отъ нормы не видно.

2. *Бѣлое вещество.* Разбуханія нервныхъ волоконъ не видно. Сосуды нормальны. Петли невроглiи не расширены. Въ остальномъ измѣненій также не видно.

3. *Сѣрое вещество.* Конфигурація правильна. Сосуды нормальны. Центральный каналъ не расширенъ, немного содержитъ лимфатической жидкости. Въ остальномъ измѣненій также не замѣчается.

а) *нервныя клѣтки.*

α) *протоплазма.* Контуры ея правильны. Распаденія хроматофильныхъ элементовъ нѣтъ. Протоплазматическіе отростки видны хорошо. Перицеллюлярныя пространства не расширены.

β) *ядро.* Красится правильно и положеніе его не измѣнено. Объемъ и контуры его нормальны.

δ) *ядрышко.* Положеніе правильное. Красится нормально. Объемъ и контуры не измѣнены.

III. Грудная часть (выше мѣста сдавленія).

1. *Оболочки.* На наружной поверхности передней части твердой мозговой оболочки находятся фибринозныя пленки,

пронизанныя бѣлыми кровяными тѣльцами. Такія же пленки можно видѣть и на задней части лѣвой половины твердой оболочки, но здѣсь эти пленки нѣсколько тоньше. Сама твердая оболочка въ этихъ мѣстахъ не утолщена и не инфильтрирована форменными элементами, за исключеніемъ самаго наружнаго слоя, гдѣ, кромѣ того, видно, что сосуды ея расширены и наполнены кровью во весь просвѣтъ. На остальномъ протяженіи dura mater этихъ фибринозныхъ пленокъ не содержитъ и вообще не измѣнена. Мягкія оболочки имѣютъ расширенныя и наполненныя кровью сосуды.

2. *Бѣлое вещество.* Конфигурація бѣлаго вещества не измѣнена. Въ области лѣваго бокового столба петли невроглiи расширены, а заключенныя въ нихъ нервныя волокна сильно разбухли или распались; нѣкоторыя подверглись вакуолизаціи или фагоцитозу со стороны клѣтокъ невроглiи. Сосуды расширены и наполнены кровью; эндотелій нѣкоторыхъ изъ нихъ разросся и набухъ, а равно разрослись и ядра наружнаго слоя, что особенно замѣтно въ сосудѣ передней щели. Количество клѣтокъ невроглiи хотя и увеличено, но незначительно. Количество сосудовъ нужно считать не увеличеннымъ Разрощенія ткани глiи не видно; балки ея не утолщены. Въ остальныхъ мѣстахъ бѣлаго вещества измѣненій почти не видно. Только нѣкоторые сосуды расширены и наполнены кровью, но стѣнки ихъ не измѣнены. Въ общемъ же въ грудной части измѣненія тканей слабѣе, чѣмъ въ мѣстѣ сдавленія.

2. *Сѣрое вещество.* Конфигурація его правильна. Сосуды расширены и наполнены кровью; стѣнки ихъ не измѣнены; количество ихъ не увеличено. Количество клѣтокъ невроглiи не увеличено. Центральный каналъ расширенъ, пустъ; стѣнки его не измѣнены. Периваскулярныя пространства иногда расширены. Въ остальномъ измѣненій нѣтъ.

а) *нервныя клѣтки.*

α) *протоплазма.* Контуры нѣкоторыхъ клѣтокъ почти не правильны. Хроматофили въ бо́льшей части клѣтокъ распались или на всемъ протяженіи протоплазмы въ мелкую пыль, или

только въ центральной ея части. Мѣстами въ клѣткахъ видны маленькія неокрашивающіяся пространства, на подобіе вакуолъ. Протоплазматическіе отростки представляютъ явленія распада хроматофильныхъ элементовъ. Встрѣчается не мало клѣтокъ и съ нормальными протоплазмой и отростками. Перицеллюлярныя пространства ничего особеннаго не представляютъ.

β) *ядро.* Часто въ измѣненныхъ клѣткахъ оно лежитъ сильно периферически и, даже прорывая протоплазму, выпячивается наружу. Контуры его иногда не ровны. Объемъ не измѣненъ. Иногда оно красится очень диффузно, хотя перекладины каріоплазмы видны хорошо. Большею же частью, ядро представляется нормальнымъ.

δ) *ядрышко.* Иногда оно лежитъ въ измѣненныхъ ядрахъ сильно периферически, но красится нормально. Чаще же положеніе его правильное. Объемъ и контуры не измѣнены.

IV. Поясничная часть.

1. *Оболочки.* Не утолщены и не инфильтрированы форменными элементами. Сосуды ихъ представляются расширенными и наполненными кровью; но стѣнки ихъ не измѣнены. Вообще оболочки уклоненій отъ нормы не представляютъ.

2. *Бѣлое вещество.* Конфигурація его правильна. Сосуды наполнены кровью и расширены, но стѣнки ихъ и количество не измѣнены. Немногія петли невроглiи расширены, а волокна, заключенныя въ нихъ, набухли. Въ остальномъ измѣненій нѣтъ.

3. *Сѣрое вещество.* Конфигурація правильна. Центральный каналъ не расширенъ. Сосуды расширены и наполнены кровью. Количество ихъ не измѣнено. Периваскулярныя пространства не шире противъ нормы.

а) *нервныя клѣтки.*

α) *протоплазма.* Контуры ея почти всюду совершенно правильны. Хроматофили, бо́льшею частью, красятся правильно.

Протоплазматическіе отростки не укорочены и красятся хорошо. Въ нѣкоторыхъ клѣткахъ, правда немногихъ, видно распаденіе хроматофилей или по всей протоплазмѣ, или только въ центрѣ ея. Перицеллюлярныя пространства не расширены.

в) *ядро.* Положеніе его, большею частью, совершенно правильное. Иногда оно лежитъ периферически въ клѣткахъ, гдѣ есть хроматолизъ протоплазмы. Контуры его правильны. Каріоплазма красится нормально. Объемъ не измѣненъ.

б) *ядрышко.* Положеніе правильное. Красится нормально. Объемъ и контуры правильны.

Опытъ четвертый.

Котъ, вѣсомъ 1975,0, *жилъ 8 дней.*

18$^{23}/_{x}$99 г. подъ наркозомъ вложена съ лѣвой стороны позвоночника, въ нижнегрудномъ отдѣлѣ его, чрезъ трепанаціонное отверстіе ламинарія, меньше 1 mm.. При вложеніи судорогъ не замѣчалось.

Послѣ операціи, къ вечеру, замѣтна *нетвердость въ заднихъ конечностяхъ при ходьбѣ,* въ особенности въ лѣвой задней ногѣ; долго ходить не можетъ, больше присѣдаетъ

$^{25}/_{x.}$ Полный параличъ заднихъ конечностей; хвостъ опущенъ. Ничего не ѣстъ.

$^{26}/_{x.}$ Чувствительность болевая въ заднихъ конечностяхъ понижена. Тазовые органы не разстроены. Колѣнные рефлексы повышены. Ригидности нѣтъ.

$^{28}/_{x.}$ In statu quo. Рана заживаетъ хорошо. Котъ началъ понемногу ѣсть.

$^{30}/_{x.}$ Задержка мочи. Въ остальномъ in statu quo.

$^{1}/_{xi.}$ Мочевой пузырь наполненъ и ощупывается чрезъ брюшные покровы. Явленій психической вялости не замѣтно. Вдругъ подохла около 2-хъ часовъ дня.

Аутопсія, произведенная черезъ 5 часовъ послѣ смерти, показала, что мочевой пузырь растянутъ мочею, совершенно свѣтлою, безъ запаха. Стѣнки мочевого пузыря истончены, но макроскопически слизистая оболочка его не измѣнена. Въ остальныхъ внутреннихъ органахъ макроскопически ничего ненормальнаго не замѣтно. Область раны гноя не содержитъ и зажила первичнымъ натяженіемъ. Трепанаціонное отверстіе не заросло; при вскрытіи позвоночнаго канала ламинарія найдена на томъ самомъ мѣстѣ, гдѣ она была вложена; она разбухла до $8^1/_2$ mm. и окутана жировою клѣтчаткою и волокнами фибрина. Сосуды твердой мозговой оболочки въ этомъ мѣстѣ расширены. Ламинарія на ощупь мягка и легко отстаетъ отъ твердой оболочки мозга. Она сдавливаетъ мозгъ въ области лѣваго бокового столба и, отчасти, въ области лѣваго задняго столба, прижимая его къ правой стѣнкѣ позвоночнаго канала. Твердая мозговая оболочка и мягкая къ мозгу въ этомъ мѣстѣ не приросли. Въ остальныхъ мѣстахъ оболочки не измѣнены.

Микроскопическое изслѣдованіе.

I. Мѣсто сдавленія.

1. *Оболочки.* Въ области лѣвой половины мозга, на наружной поверхности твердой мозговой оболочки находится масса клѣточныхъ элементовъ различной величины и формы соединительнотканнаго характера; между ними попадаются и бѣлыя кровяныя тѣльца; среди этихъ клѣтокъ мѣстами можно видѣть волокна фибрина. Рыхлая клѣтчатка, окружающая твердую оболочку, въ области передняго столба сильно инфильтрирована клѣтками того же характера, что и твердая оболочка. Сосуды клѣтчатки сильно расширены и наполнены кровью; кромѣ того, она пронизана и волокнами фибрина. Сосуды оболочекъ въ упомянутой области расширены и наполнены кровью; а въ твердой оболочкѣ, помимо этого, количество форменныхъ элементовъ ея увеличено. Въ мягкихъ оболочкахъ этого нѣтъ. Въ остальныхъ областяхъ оболочки не измѣнены.

2. *Бѣлое вещество.* Лѣвый боковой столбъ въ своей задней части и лѣвый задній столбъ сдавлены. Въ этой области и дальше къ переднимъ столбамъ бросается въ глаза расширеніе сосудовъ, наполненныхъ кровью. Эндотелій, а главнымъ образомъ, ядра adventitiae нѣкоторыхъ изъ этихъ сосудовъ набухли и разрослись. Петли невроглiи расширены и нѣкоторыя заключенныя въ нихъ нервныя волокна набухли и из-

рѣдка подвергаются фагоцитозу. Количество клѣтокъ невроглiи нельзя считать увеличеннымъ. Балки невроглiи не утолщены. Въ правой половинѣ бѣлаго вещества также замѣчается расширеніе сосудовъ, наполненныхъ кровью, петли же невроглiи здѣсь не такъ расширены, а нервныя волокна разбухли очень слабо; явленій фагоцитоза не замѣчается. Сосудъ передней щели въ нѣкоторыхъ своихъ отдѣлахъ расширенъ, а ядра его adventitiae представляются разросшимися. Сосудъ задней щели расширенъ, наполненъ кровью, но стѣнки его не измѣнены.

3. *Сѣрое вещество.* Лѣвый задній рогъ нѣсколько оттѣсненъ кпереди. Центральный каналъ не расширенъ, пустъ. Сосуды мелкіе расширены; нѣкоторыя периваскулярныя пространства расширены; эндотелій нѣкоторыхъ сосудовъ представляется набухшимъ. Количество форменныхъ элементовъ не увеличено; разбуханія нервныхъ волоконъ не видно.

а) *клѣтки нервныя.*

α) *протоплазма.* Контуры почти всюду правильны; изрѣдка они не ровны. Размѣры ея въ нѣкоторыхъ клѣткахъ увеличены; хроматофили такихъ клѣтокъ распались въ мельчайшую пыль и только по краямъ иногда можно видѣть остатки глыбокъ; въ другихъ клѣткахъ хроматофили распадаются на мелкія глыбки; въ протоплазматическихъ отросткахъ также виденъ распадъ хроматофилей, причемъ отростки бываютъ или укорочены, или представляются какъ бы извитыми при нормальной длинѣ ихъ. Иногда распаденіе хроматофилей въ протоплазмѣ ограничивается только центральною частью ея. Въ ахроматическомъ веществѣ протоплазмы измѣненія не видно, но иногда попадаются клѣтки, въ которыхъ замѣчаются свѣтлыя, почти неокрашенныя мѣста, на подобіе вакуолъ. Перицеллюлярныя пространства около нѣкоторыхъ клѣтокъ расширены. Не мало, однако, попадается клѣтокъ, гдѣ измѣненій не видно совсѣмъ.

β) *ядро.* Большею частью, лежитъ правильно; но въ измѣненныхъ клѣткахъ оно чаще располагается на периферіи протоплазмы, причемъ иногда выпячиваетъ и даже разрываетъ край ея, имѣя наклонность выйти наружу. Каріоплазма ядра

вездѣ красится нормально и не измѣнена; размѣры ядра не измѣнены; контуры его иногда зазубрены или вдавлены.

δ) ядрышко. Лежитъ почти вездѣ правильно; изрѣдка подходитъ очень близко къ краю ядра, но не выпячиваетъ его оболочки и не выходитъ наружу. Красится нормально. Объемъ и контуры его нормальны.

II. **Шейная часть.**

1. *Оболочки.* Не измѣнены.

2. *Бѣлое вещество.* Не измѣнено.

3. *Сѣрое вещество.* Центральный каналъ не расширенъ; стѣнки его не измѣнены; нѣкоторые сосуды расширены и наполнены кровью; нѣкоторыя периваскулярныя пространства увеличены. Въ остальномъ измѣненій нѣтъ.

а) *нервныя клѣтки.*

α) протоплазма. Контуры и размѣры ея всюду правильны. Измѣненіе хроматофилей и ахроматическаго вещества почти не видно; изрѣдка попадаются клѣтки, гдѣ замѣтно распаденіе хроматофилей въ мелкую пыль въ центральной части протоплазмы. Протоплазматическіе отростки въ такихъ случаяхъ также представляютъ явленія распада хроматофилей. Перицеллюлярныя пространства около нѣкоторыхъ клѣтокъ расширены.

β) ядро. Не измѣнено и лежитъ правильно.

δ) ядрышко нормально; положеніе его правильное.

III. **Грудная часть** (выше мѣста сдавленія).

1. *Оболочки.* Не измѣнены; нѣкоторые сосуды мягкихъ оболочекъ расширены.

2. *Бѣлое вещество.* Въ области лѣваго бокового столба, въ задней части, видно расширеніе сосудовъ, наполненныхъ

иногда кровью. Нѣкоторыя петли невроглiи здѣсь расширены, но разбуханія волоконъ почти не видно. Въ остальномъ измѣненій также нѣтъ. Сосудъ передней щели не расширенъ.

3. *Сѣрое вещество.* Конфигурація правильна. Центральный каналъ слегка расширенъ. Стѣнки его не измѣнены. Мелкіе сосуды расширены и наполнены кровью. Въ остальномъ измѣненій нѣтъ.

а) *нервныя клѣтки.*

α) *протоплазма.* Контуры ея повсюду правильны; объемъ ея не измѣненъ. Хроматофили почти вездѣ нормальны и красятся хорошо. Ахроматическое вещество не поражено. Хроматофили нѣкоторыхъ клѣтокъ распались въ мелкія глыбки въ центральной части протоплазмы; но ахроматическое вещество ея не измѣнено. Протоплазматическіе отростки нормальны. Перицеллюлярныя пространства не расширены.

β) *ядро.* Не измѣнено; положеніе его правильное.

δ) *ядрышко.* Уклоненій отъ нормы не замѣчается.

IV. **Поясничная часть.**

1. *Оболочки.* Не измѣнены.

2. *Бѣлое вещество.* Нѣкоторые сосуды расширены и наполнены кровью. Нѣкоторыя краевыя волокна въ области лѣваго боковаго столба слегка набухли, а петли невролгіи расширены. Сосудъ передней щели расширенъ, наполненъ кровью, ядра его adventitiae набухли. Сосудъ задней щели тоже слегка расширенъ и наполненъ кровью. Въ остальномъ измѣненій нѣтъ.

3. *Сѣрое вещество.* Центральный каналъ не расширенъ, пустъ; стѣнки его въ одномъ мѣстѣ измѣнены: эпителій его какъ бы разросся; сосуды расширены и наполнены кровью. Въ остальномъ измѣненій не видно.

а) *нервныя клѣтки.*

α) *протоплазма.* За рѣдкимъ исключеніемъ, протоплазма не измѣнена. Въ нѣкоторыхъ только клѣткахъ хроматофили распадаются въ мелкую пыль по всей протоплазмѣ, но ахроматическое вещество въ нихъ не измѣнено. Перицеллюлярныя пространства не расширены; протоплазматическіе отростки не измѣнены.

β) *ядро* не измѣнено. Положеніе правильное.

δ) *ядрышко.* Не представляетъ уклоненій отъ нормы.

Вторичныя перерожденія (по Marchi).

1. *Поясничная часть.*
2. *Грудная часть.*
3. *Шейная часть.*

} Вторичное перерожденіе нервныхъ волоконъ отсутствуетъ.

Опытъ пятый.

Котъ, вѣсомъ 4035,0, *жилъ 10 дней.*

$19^{8}/_{I}$ 01 г. подъ хлороформнымъ наркозомъ вложено съ лѣвой стороны позвоночника черезъ трепанаціонное отверстіе 3 стерелизованныхъ бисеринки, въ нижнегрудной области. При вложеніи судорогъ не замѣчалось.

Послѣ операціи, черезъ 1 часъ, сильный парезъ заднихъ конечностей и нетвердость походки.

$10/_{I}$ Кошка владѣетъ задними конечностями, но въ нихъ видна сильная нетвердость. Тазовые органы не разстроены.

$11/_{I}$ При ходьбѣ немного оттягиваетъ заднія ноги, но ходитъ свободнѣе. Рефлексы и чувствительность не даютъ опредѣленныхъ указаній на разстройство ихъ. Мочевой пузырь не наполненъ.

$14/_{I}$ In statu quo. Рана заживаетъ правильно.

$16/_{I}$ Ходитъ свободно; нетвердость въ заднихъ конечностяхъ едва замѣтна.

$19/_{I}$ Тазовые органы нормальны. Въ остальномъ in statu quo. Рана заживаетъ хорошо. Убита черезъ проколъ въ продолговатый мозгъ.

Аутопсія. Во внутреннихъ органахъ макроскопически ничего особеннаго. При вскрытіи позвоночнаго канала найдено, что всѣ три бисеринки лежатъ на томъ мѣстѣ, гдѣ онѣ были вложены. Рана заживала первичнымъ натяженіемъ. Гноя нигдѣ не видно. Трепанаціонное отверстіе не заросло наполнено жировою клѣтчаткою. Всѣ бисеринки окутаны тоже рыхлою клѣтчаткою, окружающею спинной мозгъ; кромѣ того, двѣ бисеринки окружены каждая тонкою оболочкою; одна изъ этихъ оболочекъ срослась съ твердою мозговою оболочкою, а другая съ надкостницею позвоночнаго канала. Одна бисеринка лежала въ области задняго столба, болѣе влѣво; другая—рядомъ съ ней, на лѣвомъ боковомъ столбѣ; третья—нѣсколько ниже ихъ и болѣе кпереди. Бисеринки эти сильно сдавливали мозгъ, дѣлая въ немъ углубленіе, и прижимали его къ переднебоковой стѣнкѣ позвоночнаго канала. Сосуды твердой оболочки въ данной бласти гиперемированы, а тотчасъ ниже бисеринокъ виденъ свертокъ крови, съ трудомъ отдѣляющійся отъ оболочки мозга. Въ остальныхъ мѣстахъ оболочки нормальны.

Микроскопическое изслѣдованіе.

I. **Мѣсто сдавленія.**

1. *Оболочки.* Твердая мозговая оболочка въ области лѣваго бокового столба утолщена и количество форменныхъ элементовъ въ ней увеличено; сосуды расширены и наполнены кровью. На наружной поверхности твердой оболочки виденъ наростъ, состоящій изъ расширенныхъ сосудовъ, высѣлившихся бѣлыхъ кровяныхъ тѣлецъ, соединительнотканныхъ волоконъ и массы различной формы и величины соединительнотканныхъ клѣтокъ. Этотъ наростъ имѣетъ непосредственную связь съ твердой мозговой оболочкой и затѣмъ тянется на нѣкоторомъ разстояніи отъ нея, окружая, очевидно, находившуюся здѣсь бисеринку. Мягкія оболочки въ данной области нѣсколько инфильтрированы клѣточными элементами, сосуды ихъ расширены, но утолщенія оболочекъ не замѣтно. На всемъ остальномъ протяженіи оболочки нормальны.

2. *Бѣлое вещество.* Конфигурація его сильно измѣнена: лѣвый боковой столбъ, главнымъ образомъ, его задній отдѣлъ и лѣвый задній столбъ представляются сильно вдавленными. Въ этой области видно разбуханіе нервныхъ волоконъ, но рас-

ширенія петелъ невроглiи не видно; количество клѣтокъ невроглiи и вообще форменныхъ элементовъ не увеличено. Сосуды нѣкоторые расширены, но количество ихъ не увеличено; стѣнки ихъ не измѣнены. На остальномъ протяженiи ничего ненормальнаго не видно. Сосудъ передней щели расширенъ, наполненъ кровью, но стѣнки его тоже не измѣнены.

3. *Сѣрое вещество.* Заднiй рогъ нѣсколько оттѣсненъ кпереди. Центральный каналъ нѣсколько сплюснутъ, стѣнки его не измѣнены; сосуды расширены наполнены кровью, но стѣнки ихъ не поражены. Въ остальномъ измѣненiй нѣтъ.

а) *нервныя клѣтки.*

α) *протоплазма.* Контуры ея и размѣры повсюду правильны; хроматофили и ахроматическое вещество не измѣнены. Перицеллюлярныя пространства не расширены. Очень рѣдко встрѣчаются клѣтки, гдѣ хроматофили распадаются на мелкiя глыбки въ центральной части протоплазмы и ея отросткахъ. Эти послѣднiе не укорочены и имѣютъ правильные контуры.

β) *ядро.* Не измѣнено. Положенiе правильное.

δ) *ядрышко.* Не представляетъ уклоненiй отъ нормы.

II. **Шейная часть.**

1. *Оболочки.* Не измѣнены.

2. *Бѣлое вещество.* Не измѣнено.

3. *Сѣрое вещество.* Центральный каналъ не расширенъ; сосуды не расширены. Въ остальномъ измѣненiй также нѣтъ.

а) *нервныя клѣтки.*

α) *протоплазма.* Контуры ея повсюду правильны; хроматофили и ахроматическое вещество не измѣнены; перицеллюлярныя пространства не расширены.

β) *ядро.* Положеніе правильное. Каріоплазма не измѣнена.

δ) *ядрышко* не измѣнено. Положеніе правильное.

III. **Грудная часть.** (выше мѣста сдавленія).

1. *Оболочки.* Не измѣнены, но сосуды мягкой оболочки нѣсколько расширены и наполнены кровью.

2. *Бѣлое вещество.* Не измѣнено.

Сѣрое вещество. Центральный каналъ нѣсколько расширенъ, но стѣнки его не измѣнены; мелкіе сосуды расширены и наполнены кровью. Въ остальномъ измѣненій нѣтъ.

а) *нервныя клѣтки.*

α) *протоплазма.* Контуры ея и размѣры нормальны. Хроматофили и ахроматическое вещество не измѣнены. Перицеллюлярныя пространства не расширены. Рѣдко встрѣчаются клѣтки, гдѣ хроматофили распадаются въ мелкую пыль въ центрѣ протоплазмы. Отростки ея нормальны.

β) *ядро.* Не измѣнено.

δ) *ядрышко.* Нормально.

IV. **Поясничная часть.**

1. *Оболочки.* Не утолщены; нѣкоторые сосуды ихъ расширены и наполнены кровью.

2. *Бѣлое вещество.* Нѣкоторые сосуды расширены и наполнены кровью, но стѣнки ихъ не измѣнены. Въ остальномъ измѣненій также нѣтъ.

3. *Сѣрое вещество.* Центральный каналъ не расширенъ; мелкіе сосуды иногда расширены. Въ остальномъ измѣненій нѣтъ.

а) *нервныя клѣтки.*

α) *протоплазма.* Почти во всѣхъ клѣткахъ протоплазма не измѣнена; очень рѣдко встрѣчается распаденіе хроматофилей на мелкія глыбки въ центральной части протоплазмы. Протоплазматическіе отростки не измѣнены; перицеллюлярныя пространства не расширены. Ахроматическое вещество нормально.

β) *ядро.* } Не измѣнены; положеніе ихъ правильное.
δ) *ядрышко.* }

Вторичныя перерожденія (по Marchi).

1. *Поясничная часть.* }
2. *Грудная часть.* } Перерожденіе нервныхъ волоконъ отсутствуетъ.
3. *Шейная часть.* }

Опытъ шестой.

Котъ, вѣсомъ 3400,0, *жилъ 11 дней.*

$19^{10}/_{VI.}00$ г. подъ хлороформнымъ наркозомъ сдѣлано трепанаціонное отверстіе въ нижнегрудной части позвоночника и черезъ него введены 2 ламинаріи, длиною нѣсколько меньше 1 m.m. При вложеніи ихъ судорогъ у животнаго не замѣчалось.

Послѣ операціи, вечеромъ, парезъ заднихъ конечностей.

$11/_{VI.}$ Утромъ полный параличъ заднихъ конечностей. Чувствительность въ заднихъ конечностяхъ понижена довольно замѣтно.

$12/_{VI.}$ Въ заднихъ конечностяхъ появились слабыя движенія. Тазовые органы не разстроены. Чувствительность въ прежнемъ положеніи.

$13/_{VI.}$ In statu quo.

$15/_{VI.}$ Начала понемногу владѣть задними ногами. Сдѣлавъ 2—3 шага ноги заднія подкашиваются и животное падаетъ. Тазовые органы не разстроены. Мышечное чувство въ заднихъ конечностяхъ разстроено.

$19/_{VI.}$ Немного мочится подъ себя; ходитъ попрежнему плохо. Рана заживаетъ хорошо.

20/VI. Мочевой пузырь замѣтно наполненъ; мочится подъ себя, но не опоражниваетъ всего пузыря. Ничего не ѣстъ.

21/VI. Утромъ мочевой пузырь наполненъ сильно; ходитъ попрежнему плохо; продолжаетъ мочиться подъ себя. Явленій психической вялости не замѣчается. Относительно чувствительности колѣнныхъ рефлексовъ опредѣленныхъ данныхъ не получается. Въ 8 часовъ вечера убита чрезъ проколъ сердца.

Аутопсія. При макроскопическомъ осмотрѣ сердце, печень, селезенка и почки уклоненій отъ нормы не представляютъ. Мочевой пузырь растянутъ и наполненъ свѣтлою мочею. Въ области раны гноя нигдѣ не видно. Трепанаціонное отверстіе заросло тонкою фиброзною оболочкою. При вскрытіи позвоночнаго канала видно, что обѣ ламинаріи покрыты тонкою оболочкою, сросшеюся съ наружною поверхностью твердой мозговой оболочки. Оболочка эта легко отстаетъ отъ ламинарій. Одна изъ нихъ занимаетъ заднюю поверхность мозга и, по удаленіи окружающей ея оболочки, легко отстаетъ отъ послѣдняго. Другая—лежитъ на лѣвой боковой поверхности и примыкаетъ однимъ своимъ концомъ къ предыдущей ламинаріи, а другимъ концомъ давитъ нѣсколько на лѣвый корешокъ. Эта вторая ламинарія, по удаленіи ея оболочки, отстаетъ отъ твердой мозговой оболочки труднѣе. Обѣ ламинаріи разбухли до $7^1/_2$ mm., на ощупь мягки и по внѣшнему виду не измѣнились. Уменьшая вмѣстимость позвоночнаго канала и давя на мозгъ, онѣ нарушили прямое направленіе послѣдняго, сильно оттѣснивъ мозгъ вправо и прижавъ его къ боковой стѣнкѣ позвоночнаго канала. На поперечномъ разрѣзѣ, проведенномъ черезъ позвонокъ, мозгъ и ламинарію, ясно видно, какъ мозгъ сдавленъ ламинаріями, особенно въ области заднихъ столбовъ. Въ остальныхъ мѣстахъ оболочки и самъ мозгъ измѣненій не представляютъ. Твердая оболочка легко отдѣляется отъ мягкой.

Микроскопическое изслѣдованіе.

I. **Мѣсто сдавленія.**

1. *Оболочки.* Въ области лѣваго бокового столба, на мѣстѣ нахожденія ламинаріи, твердая мозговая оболочка нѣсколько утолщена, количество ея форменныхъ элементовъ увеличено. Сосуды ея расширены и наполнены кровью, а стѣнки нѣкоторыхъ изъ нихъ измѣнены: ядра adventitiae представляются набухшими и разросшимися. Тѣ же самыя измѣненія твердой оболочки видны и въ области заднихъ столбовъ и притомъ больше справа, но здѣсь они выражены слабѣе. Въ обѣихъ областяхъ наружные вновьобразованные слои твердой оболочки

сростаются съ оболочками, окружающими ламинаріи. Оболочки этихъ послѣднихъ состоятъ, главнымъ образомъ, изъ волоконецъ соединительной ткани и волоконъ фибрина. Онѣ пронизаны большимъ количествомъ соединительнотканныхъ клѣтокъ мелкихъ и болѣе крупныхъ различной формы. Среди нихъ не мало встрѣчается и бѣлыхъ кровяныхъ тѣлецъ. Кровеносные сосуды ихъ иногда измѣнены; эндотелій ихъ, а также и ядра наружной оболочки представляются набухшими и разросшимися. Въ мѣстахъ нахожденія ламинаріи попадаются остатки ея на наружной поверхности твердой оболочки, окруженные и пронизанные множествомъ круглыхъ или овальныхъ клѣтокъ, имѣющихъ по два ядра. Мягкія мозговыя оболочки въ области наибольшаго сдавленія ламинаріей, лежащей противъ передняго лѣваго рога сѣраго вещества, содержатъ большое количество соединительнотканныхъ клѣтокъ круглыхъ или овальныхъ различной величины. Сосуды ихъ здѣсь расширены, наполнены кровью, но тѣмъ не менѣе въ этомъ мѣстѣ мягкія оболочки не сростаются ни съ твердой оболочкой, ни съ мозгомъ. Въ остальныхъ мѣстахъ, какъ твердая оболочка, такъ и мягкія имѣютъ только расширенные сосуды, безъ измѣненія ихъ стѣнокъ.

2. *Бѣлое вещество.* Конфигурація его измѣнена: задніе столбы, особенно лѣвый, а равно и лѣвый боковой столбъ сдавлены. Въ срединѣ этого послѣдняго видно расширеніе сосудовъ, причемъ стѣнки ихъ измѣнены: эндотелій ихъ и ядра adventitiae набухли и разрослись. Петли невроглiи здѣсь сильно расширены, нервныя волокна разбухли въ различной степени, часто занимая весь просвѣтъ петли; иногда они распадаются, вакуолизируются, а иногда подвергаются фагоцитозу. Количество клѣтокъ невроглiи увеличено, а паукообразныя клѣтки набухли и своими утолщенными отростками иногда какъ бы утолщаютъ перегородки невроглiи. Въ остальныхъ мѣстахъ поперечника бѣлаго вещества видны измѣненія того же характера, какой только что описанъ, но только стѣнки сосудовъ здѣсь измѣнены не всегда и притомъ слабѣе. Всего меньше описанныя измѣненія выражены въ заднихъ столбахъ, гдѣ нѣтъ значительнаго расширенія петелъ невроглiи и сильнаго разбуханія нервныхъ волоконъ. Сосудъ передней щели измѣненъ такъ же, какъ и остальные, мелкіе сосуды.

3. *Сѣрое вещество.* Конфигурація его нѣсколько нарушена: лѣвый задній рогъ немного оттѣсненъ кпереди. Количество сосудовъ здѣсь не увеличено, но они расширены, а стѣнки нѣкоторыхъ изъ нихъ измѣнены по тому же типу, какъ и въ бѣломъ веществѣ. Только здѣсь это измѣненіе выражено гораздо слабѣе и притомъ ограничивается сосудами, лежащими на границѣ съ сильно измѣненнымъ бѣлымъ веществомъ. Въ остальныхъ мѣстахъ сосуды только расширены и наполнены кровью. Периваскулярныя пространства иногда расширены. Иногда встрѣчаются разбухшія нервныя волокна, но незначительно. Центральный каналъ не расширенъ; клѣтки его стѣнокъ нѣсколько разрослись. Количество клѣтокъ невроглiи около канала представляется увеличеннымъ. Въ остальныхъ мѣстахъ этого увеличенія не видно.

а) *нервныя клѣтки.*

α) *протоплазма.* Контуры и размѣры ея правильны. Хроматофильные элементы красятся хорошо. Они не измѣнили своего нормальнаго размѣра и очертанія. Въ очень немногихъ клѣткахъ видно распаденіе ихъ на мельчайшія глыбки, большею частію, только въ центрѣ протоплазмы. Ахроматическое вещество, однако, не измѣнено. Протоплазматическіе отростки не укорочены и хроматофили въ нихъ почти всюду красятся правильно; иногда они распадаются въ мелкую пыль. Перицеллюлярныя пространства, большею частью, въ видѣ узкой полосы окружаютъ клѣтки; иногда же они кажутся расширенными, но сильнаго увеличенія ихъ нѣтъ.

β) *ядро.* Лежитъ правильно, концентрически. Каріоплазма его красится правильно. Контуры ядра почти вездѣ правильны; иногда они слегка не ровны. Размѣры его нормальны.

δ) *ядрышко.* Не измѣнено.

II. **Шейная часть.**

1. *Оболочки.* Уклоненій оть нормы не представляютъ.

2. *Бѣлое вещество.* Не измѣнено.

3. *Сѣрое вещество.* Конфигурація правильна. Центральный каналъ не расширенъ и содержитъ большое количество лимфатической жидкости. Сосуды нѣкоторые слегка расширены, но стѣнки ихъ не измѣнены. Въ остальномъ измѣненій не видно.

а) *нервныя клѣтки.*

α) *протоплазма.* Контуры протоплазмы не измѣнены. Хроматофильные элементы красятся хорошо. Размѣры ихъ правильны. Ахроматическое вещество не окрашено. Перицеллюлярныя пространства не расширены. Протоплазматическіе отростки красятся хорошо.

β) *ядро.* Лежитъ концентрически и каріоплазма его красится правильно. Объемъ и контуры нормальны.

δ) *ядрышко.* Не измѣнено.

III. **Грудная часть** (выше мѣста сдавленія).

1. *Оболочки.* Уклоненій отъ нормы не видно.

2. *Бѣлое вещество.* Въ области, лежащей противъ лѣваго передняго сѣраго рога, замѣчается расширеніе сосудовъ; эндотелій нѣкоторыхъ изъ нихъ разбухъ. Количество клѣтокъ невроглiи замѣтно увеличено, особенно паукообразныхъ клѣтокъ; нѣкоторыя петли невроглiи расширены; нервныя волокна разбухли и иногда подвергаются фагоцитозу; въ остальныхъ мѣстахъ бѣлаго вещества видно расширеніе сосудовъ, стѣнки которыхъ не измѣнены; петли невроглiи расширены только по краю бѣлаго вещества; волокна нервныя немного разбухли; количество клѣтокъ невроглiи здѣсь не увеличено; въ заднихъ столбахъ можно констатировать только расширеніе сосудовъ, расширенія же петелъ невроглiи и разбуханія нервныхъ волоконъ, а равно и увеличенія количества клѣтокъ невроглiи здѣсь не замѣчается.

3. *Сѣрое вещество.* Конфигурація его правильна. Сосуды мелкіе расширены, но не измѣнены; количество клѣтокъ невроглiи не увеличено. Разбуханія нервныхъ волоконъ не замѣтно. Центральный каналъ слегка расширенъ; стѣнки его не измѣнены. Периваскулярныя пространства не расширены.

а) *нервныя клѣтки.*

α) *протоплазма.* Контуры и объемъ ея правильны; хроматофильные элементы красятся элективно и нормальны по очертанію и величинѣ. Ахроматическое вещество не поражено. Вакуолъ нѣтъ. Попадаются нѣкоторыя клѣтки съ распавшимися хроматофилями въ центрѣ протоплазмы. Число ихъ очень незначительное. Протоплазматическіе отростки не укорочены и хроматофили въ нихъ красятся хорошо. Перицеллюлярныя пространства не увеличены.

β) *ядро.* Лежитъ правильно. Каріоплазма красится нормально. Объемъ и контуры ядра не измѣнены.

δ) *ядрышко.* Красится нормально. Лежитъ правильно. Объемъ и контуры не измѣнены.

IV. **Поясничная часть.**

1. *Оболочки.* Никакихъ ненормальностей не видно.

2. *Бѣлое вещество.* Конфигурація правильна. Нѣкоторыя краевыя петли невроглiи въ переднебоковыхъ областяхъ нѣсколько расширены, а заключенныя въ нихъ нервныя волокна немного разбухли. Въ остальномъ измѣненій никакихъ не видно.

3. *Сѣрое вещество.* Конфигурація его правильна. Центральный каналъ не расширенъ и содержитъ лимфатическую свернувшуюся жидкость. Стѣнки его не измѣнены. Сосуды расширены и наполнены кровью. Въ остальномъ измѣненій нѣтъ.

а) *нервныя клѣтки.*

α) протоплазма. Контуры протоплазмы правильны. Объемъ не измѣненъ. Огромное большинство клѣтокъ содержитъ нормально окрашенные хроматофильные элементы и неокрашенное ахроматическое вещество, и нормальные протоплазматическіе отростки. Попадаются, однако, клѣтки, гдѣ наблюдается полное размельченіе хроматофилей; вакуолъ въ этихъ клѣткахъ и разрушенія ахроматическаго вещества нѣтъ. Въ клѣткахъ, гдѣ протоплазма измѣнена, хроматофили въ протоплазматическихъ отросткахъ распались. Перицеллюлярныя пространства около нѣкоторыхъ клѣтокъ нѣсколько увеличены.

β) ядро. Лежитъ почти во всѣхъ клѣткахъ центрально; въ нѣкоторыхъ и притомъ очень немногихъ лежитъ эксцентрически. Каріоплазма красится хорошо и перекладины ея видны ясно. Объемъ и контуры его не измѣнены.

δ) ядрышко. Не измѣнено.

Вторичныя перерожденія (по Marchi).

1. *Поясничная часть.* Перерожденіе замѣчается въ области переднихъ столбовъ, а главнымъ образомъ, глыбки скопляются въ переднихъ пирамидныхъ пучкахъ. Идя отсюда назадъ по боковыхъ столбамъ, глыбки держатся краевъ и скопляются, особенно на лѣвой сторонѣ мозга, въ порядочномъ количествѣ. Во внутренней части боковыхъ столбовъ ихъ очень немного и притомъ здѣсь онѣ разбросаны. На правой сторонѣ мозга глыбки едва можно прослѣдить до середины боковыхъ столбовъ, гдѣ онѣ и оканчиваются. Въ заднихъ столбахъ перерожденія совершенно нѣтъ. Замѣчается большое количество перерожденныхъ волоконъ въ передней спайкѣ, а равно перерождено очень много комиссуральныхъ волоконъ, особенно на лѣвой сторонѣ, идущихъ отъ передней спайки къ клѣткамъ переднихъ роговъ и къ боковымъ столбамъ. Нѣкоторыя волокна переднихъ корешковъ тоже перерождены. Встрѣчаются перерожденныя волокна и въ задней спайкѣ. Перерождены и волокна (входящія) переднеосновнаго пучка.

2. *Грудная часть* (выше мѣста сдавленія). Крупныя глыбки скопляются довольно плотно въ области переднихъ

пирамидныхъ пучковъ. Затѣмъ, въ лѣвой половинѣ бѣлаго вещества онѣ тянутся, хотя и не особенно густо, но всеже въ большомъ количествѣ вплоть до заднихъ корешковъ. При этомъ онѣ занимаютъ всю ширину бѣлаго вещества. На правой сторонѣ этихъ глыбокъ меньше, причемъ онѣ исчезаютъ, перейдя нѣсколько середину боковыхъ столбовъ. Перерожденныя волокна видны и въ передней спайкѣ, а также перерождены комиссуральныя волокна, идущія отъ передней спайки къ клѣткамъ переднихъ роговъ и къ боковымъ столбамъ. Въ задней спайкѣ, заднихъ столбахъ и заднихъ корешкахъ перерожденія нѣтъ.

3. *Шейная часть.* Перерожденіе, начавшись на лѣвой сторонѣ плотнымъ пучкомъ въ области самой задней части бокового столба, идетъ кпереди, держась почти исключительно краевъ мозга. Въ области переднихъ столбовъ оно постепенно исчезаетъ. На правой сторонѣ перерожденіе начинается также въ самой задней части бокового столба разсѣянными и сравнительно немногочисленными глыбками и, держась краевъ, не доходитъ до переднихъ столбовъ. Передніе и задніе столбы, задняя спайка и задніе, и передніе корешки не перерождены. Въ передней спайкѣ изрѣдка попадаются перерожденныя волокна. Часть комиссуральныхъ волоконъ, идущихъ отъ передней спайки къ боковому столбу лѣвой стороны перерождена.

Опытъ седьмой.

Кошка, вѣсомъ 3057,0, *жила 13 дней.*

19 $^{29}/_{IX}$ 00 г. подъ хлороформомъ сдѣлано по лѣвую сторону позвоночника, въ нижней грудной части, трепанаціонное отверстіе, черезъ которое вставлено внизъ по направленію длинника мозга три стерелизованныхъ бисеринки. При введеніи ихъ судорогъ въ конечностяхъ не замѣчалось.

Послѣ операціи тотчасъ полный параличъ заднихъ конечностей.

$^{30}/_{IX}$ In statu quo.

$^{1}/_{X}$ Тазовые органы разстроены: мочится подъ себя. Довольно значительная ригидность мышцъ заднихъ конечностей и повышеніе колѣнныхъ рефлексовъ въ нихъ.

2/x. In statu quo. Ѣстъ плохо.

3/x. — 8/x. In statu quo. Рана заживаетъ первичнымъ натяженіемъ.

9/x. Ѣстъ хорошо. Въ остальномъ—попрежнему.

12/x. Утромъ убита перерѣзкой шейныхъ каротидъ. Черезъ 2 часа послѣ смерти вскрыта. При *autopsia* найдено: мочевой пузырь содержитъ незначительное количество свѣтлой мочи; сердце макроскопически ничего особеннаго не представляетъ. При обслѣдованіи раны на всемъ ея протяженіи до трепанаціоннаго отверстія найдено, что заживленіе произошло первичнымъ натяженіемъ. Трепанаціонное отверстіе затянуто отдѣльными тонкими соединительнотканными перемычками. При вскрытіи позвоночника всѣ три бисеринки найдены на томъ мѣстѣ, куда онѣ были вложены Онѣ прикрѣплены къ твердой мозговой оболочкѣ посредствомъ соединительной ткани, а равно ею же онѣ скрѣплены между собой. При этомъ двѣ изъ нихъ лежали слѣва отъ задней средней линіи мозга другъ подъ другомъ и давили на лѣвую боковую область; третья же давила на мозгъ по средней задней линіи. Въ области бисеринки видны остатки рыхлой клѣтчатки, наслойки фибрина и гиперемія сосудовъ. На всемъ остальномъ протяженіи мозговыя оболочки представляются нормальными.

Микроскопическое изслѣдованіе.

I. Мѣсто сдавленія.

1. *Оболочки.* Во всей задней области и лѣвой боковой, до половины ея протяженія, на наружной поверхности твердой мозговой оболочки имѣется наростъ, окутывавшій бисеринки. Этотъ наростъ состоитъ, отчасти, изъ соединительной ткани, а главнымъ образомъ, изъ массы различной величины и формы соединительнотканныхъ клѣтокъ и бѣлыхъ кровяныхъ тѣлецъ. Встрѣчающіеся здѣсь сосуды наполнены кровью; стѣнки ихъ измѣнены: ядра наружной оболочки разрослись, эндотелій набухъ. Мозговыя оболочки и больше всего dura mater на этомъ мѣстѣ содержатъ увеличенное количество соединительнотканныхъ клѣтокъ. Кромѣ того, твердая оболочка въ наружныхъ своихъ слояхъ утолщена на счетъ новообразованныхъ волоконъ, незамѣтно переходящихъ въ оболочку, окружавшую бисеринки. Сосуды твердой оболочки въ этой области представляются утолщенными, эндотелій ихъ набухъ; ядра наружнаго слоя разрослись. Сосуды мягкой мозговой оболочки здѣсь расширены, наполнены кровью; эндотелій ихъ иногда кажется набухшимъ. На нѣкоторомъ протяженіи отъ

нароста, въ обѣ стороны, на наружной части твердой мозговой оболочки можно видѣть тонкія наслойки фибрина, пронизанныя бѣлыми кровяными тѣльцами и молодыми соединительнотканными клѣтками. Въ остальныхъ же мѣстахъ мозговыя оболочки представляются нормальными.

2. *Бѣлое вещество.* Лѣвая половина бѣлаго вещества измѣнила свое нормальное очертаніе: она представляется слегка сдавленной сбоку и сзади. Въ области лѣваго бокового столба, особенно въ средней и задней частяхъ, бѣлое вещество содержитъ огромное количество форменныхъ элементовъ, большая часть которыхъ относится къ круглымъ и паукообразнымъ клѣткамъ невроглiи. При этомъ паукообразныя клѣтки увеличены въ объемѣ. Нервныя волокна здѣсь всѣ сплошь набухли, иногда представляются вакуолизированными или совсѣмъ распавшимися, или подверглись фагоцитозу со стороны клѣтокъ невроглiи или лейкоцитовъ. Петли невроглiи сильно расширены, перегородки ихъ нерѣдко разрушены. Нѣкоторыя балки невроглiи представляются нѣсколько утолщенными. Сосуды расширены и набиты кровью, а стѣнки ихъ сильно измѣнены: эндотелiй и ядра adventitiae разрослись и набухли; количество сосудовъ представляется увеличеннымъ. Тѣ же самыя измѣненія встрѣчаются и въ правой половинѣ бѣлаго вещества, но только здѣсь они выражены слабѣе. Здѣсь уже нѣтъ той сплошной массы клѣточныхъ элементовъ, которые затушевываютъ, отчасти, бѣлое вещество лѣвой половины, а равно отсутствуетъ и увеличеніе количества сосудовъ. Разрыва петелъ невроглiи здѣсь не встрѣчается. Нервныя волокна набухли далеко не всѣ. Въ области же заднихъ столбовъ описанныя измѣненія выражены всего слабѣе, да и то только въ части, прилегающей къ сѣрому веществу и въ части, граничащей съ мозговыми оболочками. На нѣкоторыхъ препаратахъ сосудъ передней щели представляется утолщеннымъ, благодаря разрощенію ядеръ adventitiae и эндотелія. То же самое замѣчается и на сосудѣ задней щели.

3. *Сѣрое вещество.* Конфигурація его нѣсколько измѣнена: лѣвый задній рогъ слегка оттѣсненъ кпереди. Границы лѣвой половины сѣраго вещества, въ области бокового столба, не ясны. Сплошная клѣточная инфильтрація съ бѣлаго веще-

ства распространяется и на сѣрое и тѣмъ самымъ стушевываетъ строеніе этого послѣдняго. Сосуды въ этомъ мѣстѣ измѣнены: они увеличены въ количествѣ, а стѣнки ихъ поражены такъ же, какъ и въ бѣломъ веществѣ. Периваскулярныя пространства слегка расширены. Центральный каналъ расширенъ и пустъ. Въ правой половинѣ граница, отдѣляющая сѣрое вещество отъ бѣлаго, совершенно ясна. Измѣненія его, носящія тотъ же характеръ, что и въ лѣвой половинѣ, выражены здѣсь значительно меньше. Такъ, количество сосудовъ здѣсь не увеличено и бо́льшая часть ихъ имѣетъ неизмѣненныя стѣнки; количество клѣтокъ невроглiи здѣсь увеличено незначительно. Периваскулярныя же пространства здѣсь увеличены больше, чѣмъ въ лѣвой половинѣ.

а) *нервныя клѣтки.*

α) протоплазма. Количество клѣтокъ въ лѣвой половинѣ уменьшено. Контуры протоплазмы иногда какъ бы объѣдены, бо́льшею же частью, они правильны. Объемъ иногда увеличенъ, что чаще встрѣчается въ клѣткахъ, гдѣ наблюдается распаденіе хроматофилей въ мелкую пыль по всей протоплазмѣ. Это распаденіе хроматофильныхъ элементовъ нерѣдко ограничивается только центральною или периферическою частью протоплазмы. Попадаются иногда клѣтки, гдѣ одна часть хроматофилей представляется набухшей, увеличенной въ объемѣ, а другая распавшейся въ мелкія зернышки. Протоплазматическіе отростки представляются какъ бы варикозно вздутыми и при томъ у нѣкоторыхъ клѣтокъ они укорочены или совсѣмъ отсутствуютъ. Ахроматическое вещество, хотя и не содержитъ вакуолъ, но тѣмъ не менѣе красится диффузно. Внѣдренія клѣтокъ невроглiи въ нервныя клѣтки не замѣчается. Сильнѣе всего пораженными представляются въ описанномъ смыслѣ клѣтки, лежащія около центральнаго канала. Перицеллюлярныя пространства нѣсколько увеличены. Въ правой половинѣ сѣраго вещества количество клѣтокъ больше. Измѣненія ихъ носятъ здѣсь тотъ же характеръ, что и въ лѣвой половинѣ, но выражены нѣсколько слабѣе. Здѣсь встрѣчается много клѣтокъ, протоплазма которыхъ не измѣнена. Перицеллюлярныя пространства здѣсь около измѣненной протоплазмы расширены.

β) *ядро*. Контуры его иногда не ясны. Перекладинъ каріоплазмы часто не видно вслѣдствіе сильной диффузной окраски ядра. Тамъ, гдѣ въ протоплазмѣ замѣчается хроматолизъ, ядро часто лежитъ сильно периферически и притомъ въ нѣкоторыхъ случаяхъ оно прорываетъ край протоплазмы. Объемъ его не измѣненъ. Большею частью контуры ядра, нѣсколько неровные, видны хорошо и перекладины каріоплазмы выступаютъ ясно.

δ) *ядрышко*. Положеніе его, бо́льшею частью, правильное. Иногда оно находится у самой периферіи ядра. Объемъ его и контуры не измѣнены.

II. **Шейная часть.**

1. *Оболочки*. Ничего ненормальнаго въ оболочкахъ не видно.

2. *Бѣлое вещество*. Петли невроглiи не расширены; разбуханія нервныхъ волоконъ не замѣчается. Количество клѣтокъ невроглiи не увеличено. Въ остальномъ измѣненій нѣтъ.

3. *Сѣрое вещество*. Сосуды не расширены. Количество клѣтокъ невроглiи не увеличено. Периваскулярныя пространства ничего особеннаго не представляютъ. Въ остальномъ измѣненій не видно.

а) *нервныя клѣтки*.

α) *протоплазма*. Контуры ея правильны. Объемъ не измѣненъ. Хроматофильныя тѣльца красятся хорошо. Протоплазматическіе отростки нормальны и не укорочены. Перицеллюлярныя пространства не расширены.

β) *ядро*. Не измѣнено.

δ) *ядрышко*. Не измѣнено.

III. **Грудная часть** (выше мѣста сдавленія).

1. *Оболочки.* Сосуды мозговыхъ оболочекъ расширены и наполнены кровью. Въ остальномъ измѣненій не видно.

2. *Бѣлое вещество.* Конфигурація его не измѣнена. Петли невроглiи не расширены; нѣкоторыя и притомъ очень немногія нервныя волокна нѣсколько набухли; количество клѣтокъ невроглiи не увеличено; сосуды слегка расширены и наполнены кровью. Сосуды, идущіе по передней и задней щелямъ, нормальны.

3. *Сѣрое вещество.* Сосуды, за исключеніемъ крупныхъ артерій по бокамъ центральнаго канала, расширены и наполнены кровью, но стѣнки ихъ не измѣнены. Количество клѣтокъ невроглiи не увеличено. Центральный каналъ расширенъ и наполненъ лимфатическою жидкостью. Стѣнки его не измѣнены. Периваскулярныя пространства не расширены.

а) *нервныя клѣтки.*

α) *протоплазма.* Контуры ея правильны. Хроматофильныя тѣльца красятся хорошо. Въ нѣкоторыхъ клѣткахъ замѣтно раствореніе хроматофильныхъ элементовъ по всей протоплазмѣ или, что чаще, въ центрѣ ея, или на периферіи. Измѣненныя клѣтки производятъ впечатлѣніе увеличенныхъ въ объемѣ и набухшихъ. Протоплазматическіе отростки въ общемъ нормальны, но въ нѣкоторыхъ клѣткахъ они укорочены. Перицеллюлярныя пространства нѣсколько расширены.

β) *ядро.* Въ протоплазмѣ нѣкоторыхъ клѣтокъ, гдѣ есть хроматолизъ, оно лежитъ периферически, но не прорываетъ края протоплазмы. Въ объемѣ оно не увеличено и контуры его не измѣнены. Каріоплазма красится хорошо.

δ) *ядрышко.* Лежитъ всюду правильно, красится нормально. Контуры и объемъ его не измѣнены.

IV. **Поясничная часть.**

1. *Оболочки.* Ничего ненормальнаго въ оболочкахъ не видно.

2. *Бѣлое вещество.* Конфигурація его не измѣнена. Нѣкоторыя петли невроглiи въ области лѣваго бокового столба расширены слегка, а заключенныя въ нихъ нервныя волокна разбухли и часть ихъ даже подверглась распаду. Сосуды расширены, но стѣнки ихъ не измѣнены. Количество клѣтокъ невроглiи здѣсь не увеличено, но паукообразныя клѣтки нерѣдко набухли. Балки невроглiи не утолщены. Сосудъ, идущiй по передней щели, нѣсколько расширенъ, но стѣнки его не измѣнены. Въ остальныхъ мѣстахъ измѣненiй бѣлаго вещества не замѣчается.

3. *Сѣрое вещество.* Сосуды, за исключенiемъ крупныхъ артерiй по бокамъ центральнаго канала, расширены и наполнены кровью. Стѣнки ихъ не измѣнены. Количество клѣтокъ невроглiи не увеличено. Центральный каналъ расширенъ нѣсколько и, отчасти, наполненъ лимфатической жидкостью. Периваскулярныя пространства не расширены.

а) *нервныя клѣтки.*

α) *протоплазма.* Контуры клѣтокъ правильны. Хроматофильныя тѣльца окрашены хорошо. Въ очень немногихъ клѣткахъ замѣтно распаденiе хроматофильныхъ элементовъ въ центральной части протоплазмы. Протоплазматическiе отростки въ этихъ случаяхъ тоже представляютъ распадъ хроматофилей. Въ остальныхъ клѣткахъ они совершенно нормальны. Перицеллюлярныя пространства не расширены.

β) *ядро.* Положенiе ядра правильное. Карiоплазма красится хорошо. Объемъ и контуры его не измѣнены.

δ) *ядрышко.* Не измѣнено.

Вторичныя перерожденiя (по Marchi).

1. *Поясничная часть.* Черныя глыбки скопляются сравнительно плотно въ переднихъ столбахъ, главнымъ образомъ, въ области переднихъ пирамидныхъ пучковъ. Затѣмъ, можно видѣть глыбки въ задней и средней частяхъ боковыхъ столбовъ. При этомъ перерожденiе слѣва выражено рѣзче, чѣмъ

справа. Въ передней спайкѣ находится много перерожденныхъ волоконъ, которыя отсюда идутъ по разнымъ направленіямъ въ сѣромъ веществѣ, гдѣ и оканчиваются или продолжаются далѣе въ боковые столбы.

2. *Грудная часть* (выше мѣста сдавленія). Въ боковыхъ столбахъ той и другой сторонъ видно, начиная съ дорзальной части ихъ и далѣе кпереди, большое количество глыбокъ, которыя въ передніе столбы не заходятъ. Задніе и передніе столбы не перерождены. Въ корешкахъ перерожденія не видно, а равно и въ спайкахъ.

3. *Шейная часть*. Перерожденіе, начавшись въ заднемъ отдѣлѣ боковыхъ столбовъ, идетъ кпереди, держась преимущественно краевъ мозга. До переднихъ столбовъ оно не доходитъ. Задніе и передніе столбы не перерождены. Нѣтъ перерожденія и въ спайкахъ.

Опытъ восьмой.

Кошка, вѣсомъ 3095,0, *жила 21 день*.

19 9/x 00 г. захлороформирована. Сдѣланъ разрѣзъ съ лѣвой стороны позвоночника, въ нижнегрудной части, и черезъ трепанаціонное отверстіе введена въ позвоночный каналъ одна большая стерелизованная бисеринка. При введеніи ея судорогъ не наблюдалось.

Послѣ операціи, черезъ нѣсколько часовъ, незначительный парезъ заднихъ конечностей, что выражается замѣтною *нетвердостью походки*; въ общемъ ходитъ свободно.

10/x. Ходитъ хуже: сдѣлаетъ нѣсколько шаговъ и присѣдаетъ. Обѣ заднія конечности дѣйствуютъ плоховато, причемъ лѣвая парезована больше. Задержки и недержанія мочи нѣтъ.

12/x. При ходьбѣ все время присѣдаетъ. Ригидность мышцъ заднихъ конечностей и повышеніе колѣнныхъ рефлексовъ въ нихъ. Чувствительность болевая въ заднихъ ногахъ понижена. Мышечное чувство не разстроено.

14/x. Ходитъ еще хуже, особенно плохо владѣетъ лѣвой задней ногой.

20/x. In statu quo. Рана зажила первичнымъ натяженіемъ.

25/x. Ходить стала лучше.

28/x. При ходьбѣ въ заднихъ конечностяхъ замѣчается нетвердость походки. Въ остальномъ in statu quo.

29/x. Убита черезъ проколъ сердца и вскрыта.

При вскрытіи. Мочевой пузырь содержитъ небольшое количество свѣтлой мочи. Во внутреннихъ органахъ макроскопически ничего ненормальнаго не найдено. Трепанаціонное отверстіе затянуто тонкой соединительнотканной перепонкой. Всѣ 6 бисеринокъ лежали на правой заднебоковой поверхности мозга и были слабо соединены съ твердой мозговой оболочкой очень тонкими соединительнотканными перемычками, которыя соединяли бисеринки и между собой. Въ этомъ мѣстѣ сосуды на твердой оболочкѣ представляются расширенными и наполненными кровью; кромѣ того, здѣсь можно найти и тонкія пленки фибрина. Бисеринки не срослись съ перепонкой, закрывавшей входъ въ трепанаціонное отверстіе. Оболочки мозговыя на всемъ остальномъ протяженіи представляются нормальными.

Микроскопическое изслѣдованіе.

I. Мѣсто сдавленія.

1. *Оболочки.*

Твердая оболочка спиннаго мозга представляется нѣсколько фиброзно утолщенной въ заднебоковыхъ частяхъ мозга; причемъ это утолщеніе имѣетъ видъ какъ бы нароста, состоящаго изъ массы молодыхъ эмбріональныхъ элементовъ и пробѣгающихъ между ними прослоекъ соединительной ткани. Сосуды здѣсь утолщены. Мягкія оболочки въ этомъ мѣстѣ инфильтрированы соединительнотканными клѣтками, сосуды расширены, наполнены кровью и иногда утолщены. На остальномъ протяженіи оболочки не измѣнены.

2. *Бѣлое вещество.* Конфигурація его измѣнена: лѣвая боковая и задняя области представляются сдавленными. Въ области лѣваго бокового столба замѣчается разрощеніе клѣтокъ невроглiи и нѣкоторое утолщеніе ея балокъ. Клѣтки невроглiи, особенно паукообразныя, увеличены въ объемѣ. Количество сосудовъ увеличено, стѣнки ихъ представляются утолщенными; но попадаются сосуды съ неизмѣненными стѣнками и съ расширеннымъ просвѣтомъ. Упомянутое утолщеніе стѣнокъ

сосудовъ падаетъ, главнымъ образомъ, на ихъ наружный слой, гдѣ ядра кажутся набухшими и разросшимися. Эндотелій нѣкоторыхъ сосудовъ тоже разросся и какъ бы набухъ. Петли невроглiи расширены; въ нѣкоторыхъ мѣстахъ петли разорваны и сливаются съ сосѣдними, образуя большія пустыя пространства. Въ этихъ петляхъ можно найти сильно разбухшія нервныя волокна, подчасъ вакуолизированныя, а въ нѣкоторыхъ видны только остатки ихъ. Часто можно замѣтить, что въ разбухшее волокно внѣдрилось нѣсколько клѣтокъ невроглiи. Въ остальной части лѣвой половины бѣлаго вещества можно найти такія же измѣненія, особенно въ области переднихъ столбовъ, но здѣсь они не такъ сильно выражены. Въ правой половинѣ бѣлаго вещества можно видѣть тѣ же измѣненія въ переднихъ и боковыхъ столбахъ, но здѣсь явленія со стороны сосудовъ и клѣтокъ невроглiи выражены гораздо слабѣе. Въ заднихъ столбахъ на очень ограниченномъ участкѣ, какъ разъ на границѣ средней трети съ задней, имѣется увеличеніе количества сосудовъ и увеличеніе количества клѣтокъ невроглiи. Сосудъ передней щели не измѣненъ.

3. *Сѣрое вещество.* Положеніе его правильно. Количество нервныхъ клѣтокъ въ томъ и другомъ рогѣ одинаково. Количество сосудовъ не увеличено, а равно нѣтъ и увеличенія числа невроглiйныхъ клѣтокъ и ихъ набуханія. Стѣнки сосудовъ не измѣнены; они слегка расширены и наполнены кровью. Периваскулярныя пространства расширены и притомъ около мелкихъ сосудовъ. Сосуды большіе, лежащіе по бокамъ центральнаго канала, почти не расширены. Центральный каналъ не расширенъ и пустъ. Въ нѣкоторыхъ мѣстахъ можно видѣть, какъ измѣненные и расширенные сосуды изъ бѣлаго вещества задаются на небольшомъ протяженіи въ сѣрое. Разбуханія нервныхъ волоконъ не замѣчается.

а) *нервныя клѣтки.*

α) протоплазма. Контуры ея правильны. Объемъ не увеличенъ. Протоплазматическіе отростки не укорочены и красятся нормально. Хроматофили окрашены хорошо. На нѣкоторыхъ препаратахъ можно найти нѣсколько клѣтокъ съ распадомъ хроматофилей по всей протоплазмѣ. Ахроматическое ве-

щество не измѣнено въ нихъ. Въ протоплазматическихъ отросткахъ такихъ клѣтокъ хроматофили распались въ мелкую пыль. Перицеллюлярныя пространства не расширены.

β) *ядро.* Положеніе ядра почти вездѣ правильно. Иногда оно лежитъ на периферіи протоплазмы въ тѣхъ случаяхъ, гдѣ имѣется хроматолизъ. Каріоплазма ядра представляется совершенно нормальной. Объемъ ядра не измѣненъ.

δ) *ядрышко.* Не измѣнено.

II. Шейная часть.

1. *Оболочки* спинного мозга не представляютъ никакихъ уклоненій отъ нормы.

2. *Бѣлое вещество.* Конфигурація бѣлаго вещества не измѣнена, а равно и самое бѣлое вещество измѣненій не представляетъ. Сосудъ передней щели нормаленъ.

3. *Сѣрое вещество.* Конфигурація его правильна. Количество клѣтокъ въ томъ и другомъ рогѣ нормально. Центральный каналъ не расширенъ. Сосуды не измѣнены и не расширены. Расширенія периваскулярныхъ пространствъ не замѣчается.

а) *нервныя клѣтки.*

α) *протоплазма.* Контуры протоплазмы правильны. Хроматофили красятся хорошо. Въ нѣкоторыхъ клѣткахъ виденъ очень слабый центральный хроматолизъ. Перицеллюлярныя пространства ничего особеннаго не представляютъ. Протоплазматическіе отростки нормальны и красятся хорошо.

β) *ядро.* Лежитъ концентрически. Каріоплазма его нормальна. Объемъ и контуры правильны.

δ) *ядрышко.* Уклоненій отъ нормы не представляетъ.

III. **Грудная часть** (выше мѣста сдавленія).

1. *Оболочки.* Не измѣнены.

2. *Бѣлое вещество.* Конфигурація его не измѣнена. Коегдѣ по краямъ, а особенно въ самой задней части бокового столба слѣва, можно встрѣтить расширенныя петли невроглiи и разбухшія нервныя волокна. Но количество клѣтокъ невроглiи, а равно и сосудовъ здѣсь не увеличено. На всемъ остальномъ протяженіи бѣлое вещество нормально и только сосуды въ нѣкоторыхъ мѣстахъ представляются слегка расширенными. Стѣнки сосудовъ не измѣнены.

3. *Сѣрое вещество.* Конфигурація правильна. Количество кровеносныхъ сосудовъ не увеличено, но большая часть ихъ, особенно мелкихъ, расширена и наполнена кровью. Сосуды, лежащіе по бокамъ центральнаго канала, а равно сосудъ, идущій по передней щели, не измѣнены. Количество клѣтокъ невроглiи не увеличено. Центральный каналъ пустъ и нѣсколько расширенъ. Периваскулярныя пространства не расширены.

а) *нервныя клѣтки.*

α) протоплазма. Количество клѣтокъ одинаково въ обѣихъ половинахъ сѣраго вещества. Контуры протоплазмы сохранились хорошо. Протоплазматическіе отростки достаточно длинны и красятся хорошо. Хроматофили видны ясно. Въ нѣкоторыхъ клѣткахъ, особенно лежащихъ около центральнаго канала, замѣчается периферическій или на протяженіи всей протоплазмы распадъ хроматофилей на мелкія глыбки. Отростки протоплазматическіе такихъ клѣтокъ укорочены и содержатъ распавшіеся въ мелкія зернышки хроматофильные элементы. Перицеллюлярныя пространства ничего особеннаго не представляютъ.

β) ядро. Въ тѣхъ клѣткахъ, гдѣ имѣется хроматолизъ, видно перемѣщеніе ядра къ периферіи протоплазмы. Однако, объемъ и контуры ядра нормальны. Каріоплазма ядра не измѣнена и красится хорошо. Въ остальныхъ клѣткахъ оно лежитъ концентрически.

б) ядрышко сохраняетъ правильное положеніе и вездѣ красится нормально. Объемъ и контуры нормальны.

IV. Поясничная часть.

1. *Оболочки.* На лѣвой боковой сторонѣ замѣчается нѣкоторое утолщеніе твердой оболочки, причемъ количество клѣтокъ соединительнотканныхъ въ ней увеличено; сосуды расширены и стѣнки ихъ иногда слегка утолщены такъ же, какъ и въ мѣстѣ сдавленія. На остальномъ протяженіи твердая оболочка не измѣнена. Мягкія оболочки всюду нормальны.

2. *Бѣлое вещество.* Конфигурація бѣлаго вещества не измѣнена. Въ области средней и задней частей лѣваго бокового столба замѣчаются расширенныя петли невроглiи и нѣсколько разбухшія нервныя волокна въ нихъ. Количество клѣтокъ невроглiи не увеличено. Количество сосудовъ не увеличено, но они расширены и наполнены кровью. Сосудъ, идущій по передней щели, ничего ненормальнаго не представляетъ. Въ области переднихъ столбовъ попадаются расширенныя петли невроглiи и разбухшія нервныя волокна, но здѣсь также нѣтъ увеличенія количества невроглiи, а равно нѣтъ и расширенія сосудовъ. Въ остальныхъ частяхъ бѣлаго вещества не видно ничего ненормальнаго.

2. *Сѣрое вещество.* Конфигурація правильна. Центральный каналъ не расширенъ и пустъ. Сосуды кровеносные, по бокамъ центральнаго канала, особеннаго ничего не представляютъ. Остальные мелкіе сосуды сѣраго вещества тоже нормальны и количество ихъ не увеличено. Периваскулярныя пространства не расширены. Въ остальномъ измѣненій нѣтъ.

а) *нервныя клѣтки.*

α) протоплазма. Количество клѣтокъ въ той и другой половинѣ сѣраго вещества одинаково. Контуры и объемъ протоплазмы не нарушены. Въ огромной части клѣтокъ протоплазма нормальна. Протоплазматическіе отростки нормальны и красятся хорошо. Въ нѣкоторыхъ клѣткахъ можно найти

явленія распада хроматофильныхъ элементовъ на мелкія зернышки въ центральной части протоплазмы. Перицеллюлярныя пространства не расширены.

в) *ядро*. Почти во всѣхъ клѣткахъ ядро лежитъ концентрически и каріоплазма его уклоненій отъ нормы не представляетъ. Въ нѣкоторыхъ клѣткахъ, гдѣ имѣется хроматолизъ, можно иногда найти ядро, лежащимъ на периферіи, но по структурѣ своей вполнѣ нормальное. Объемъ ядра, а равно и его контуры вездѣ правильны.

б) *ядрышко*. Уклоненій отъ нормы не представляетъ и лежитъ концентрически.

Вторичныя перерожденія (по Marchi).

1. *Поясничная часть*. Въ области переднихъ столбовъ и, главнымъ образомъ, въ области переднихъ пирамидныхъ пучковъ видно перерожденіе: здѣсь крупныя глыбки находятся въ большомъ количествѣ и сидятъ очень густо. Отсюда это перерожденіе идетъ, держась болѣе краевъ мозга, по боковымъ столбамъ кзади. Но здѣсь уже количество глыбокъ меньше и онѣ сидятъ не такъ густо. На лѣвой сторонѣ ихъ меньше, чѣмъ на правой. Кромѣ того, имѣются перерожденныя волокна въ передней спайкѣ, а равно перерождены и комиссуральныя волокна, идущія черезъ переднюю спайку, къ клѣткамъ переднихъ роговъ или къ боковымъ столбамъ. Въ заднихъ столбахъ перерожденіе совершенно отсутствуетъ, а равно и въ корешкахъ.

2. *Грудная часть* (выше мѣста сдавленія). Перерожденіе, начавшись сравнительно плотнымъ пучкомъ въ задней части бокового столба, идетъ впередъ по боковымъ столбамъ, держась опять таки краевъ мозга. По мѣрѣ приближенія къ переднимъ столбамъ, глыбокъ становится значительно меньше и въ переднихъ столбахъ онѣ совсѣмъ исчезаютъ. Въ такомъ видѣ дѣло представляется на лѣвой сторонѣ. На правой же перерожденіе выражено не такъ рѣзко. Хотя оно держится той же схемы распредѣленія, но тутъ уже нѣтъ такой плотности глыбокъ, а онѣ болѣе разбросаны. Въ передней спайкѣ пере-

рожденныхъ волоконъ нѣтъ. Въ заднихъ столбахъ, на границѣ средней трети ихъ съ задней, можно видѣть нѣсколько не плотно сидящихъ глыбокъ, которыя съ постоянствомъ можно прослѣдить на всѣхъ препаратахъ даннаго отдѣла.

3. *Шейная часть.* Перерожденіе на лѣвой сторонѣ начинается такъ же, какъ и въ грудномъ отдѣлѣ, съ задней части бокового столба довольно плотнымъ пучкомъ, идетъ затѣмъ впередъ, держась только краевъ бѣлаго вещества и совершенно не заходя внутрь его. По мѣрѣ приближенія къ переднимъ столбамъ, перерожденіе исчезаетъ. На правой сторонѣ перерожденіе, придерживаясь той же схемы распредѣленія, начинается уже не плотнымъ пучкомъ, а глыбками разбросанными и, не доходя до переднихъ столбовъ, исчезаетъ. Въ заднихъ столбахъ, на границѣ средней трети съ задней, можно видѣть нѣсколько разбросанныхъ глыбокъ на ограниченномъ участкѣ.

Опытъ девятый.

Кошка, вѣсомъ 3007,0, *жила 21 день.*

19 18/x 00 г. подъ хлороформнымъ наркозомъ сдѣлано съ лѣвой стороны позвоночника, въ нижнегрудной области, трепанаціонное отверстіе, чрезъ которое вставлена ламинарія, длиною въ 1 mm. При вложеніи судорогъ не замѣчалось.

Послѣ операціи, черезъ 2 часа, наступила *слабость въ заднихъ конечностяхъ.* Къ вечеру слабость эта увеличилась значительно.

19/x. Полный параличъ заднихъ конечностей.

23/x. Параличъ in statu quo. Ригидность въ мышцахъ заднихъ конечностей. Колѣнные рефлексы повышены. Мочится подъ себя. Чувствительность въ заднихъ конечностяхъ понижена.

28/x. Мочится подъ себя меньше. Въ остальномъ in statu quo. Рана заживаетъ правильно.

5/xi. Рана зажила первичнымъ натяженіемъ. Въ остальномъ in statu quo.

7/xi. Утромъ убита проколомъ въ сердце.

Аутопсія. Во внутреннихъ органахъ макроскопически не видно ненормальностей. Мочевой пузырь содержитъ нѣкоторое количество соломеннаго цвѣта свѣтлой жидкости. Трепанаціонное отверстіе затянуто очень тонкой соединительнотканной оболочкой. При вскрытіи позвоночника ламинарія найдена на томъ мѣстѣ, гдѣ она была вложена. Она разбухла до 1 снт. и сильно сдавливаетъ спинной мозгъ въ области лѣваго бокового столба и оттѣсняетъ его къ правой боковой стѣнкѣ канала. Она одѣта тонкой оболочкой, сросшейся съ твердой мозговой оболочкой, но съ periosteum позвоночнаго канала и съ оболочкой, замыкающей трепанаціонное отверстіе, оболочка ламинаріи не срослась. Сосуды въ области ламинаріи гиперемированы. Въ остальныхъ мѣстахъ оболочки не измѣнены.

Микроскопическое изслѣдованіе.

I. Мѣсто сдавленія.

1. *Оболочки.* Въ области лѣваго бокового столба, на наружной поверхности твердой мозговой оболочки виденъ наростъ, въ который незамѣтно переходятъ наружные слои этой оболочки. Этотъ наростъ состоитъ изъ сосудовъ съ утолщенными стѣнками, нѣкотораго количества соединительнотканныхъ волоконъ и массы различной величины и формы клѣточныхъ элементовъ, среди которыхъ встрѣчаются и лейкоциты, а также не мало большихъ эпителіоидныхъ и иногда гигантскихъ клѣтокъ. Сосуды твердой оболочки здѣсь расширены; количество форменныхъ элементовъ въ ней увеличено. Мягкія оболочки въ этомъ мѣстѣ содержатъ нѣсколько больше обычнаго крупныхъ клѣточныхъ элементовъ. Въ остальныхъ мѣстахъ оболочки не измѣнены.

2. *Бѣлое вещество.* Почти на всемъ своемъ поперечникѣ оно измѣнено. Конфигурація его нарушена: лѣвый боковой столбъ вдавленъ. Въ этой области петли невроглiи сильно расширены; заключенныя въ нихъ нервныя волокна сильно набухли, частью распались, частью вакуолизированы, частью подверглись фагоцитозу (см. фиг. 12). Количество клѣтокъ невроглiи и вообще форменныхъ элементовъ здѣсь увеличено; количество сосудовъ, повидимому, также увеличено, причемъ стѣнки ихъ утолщены и измѣнены довольно сильно по тому же типу, какъ и въ предыдущемъ опытѣ. Такого же характера

измѣненія обнаруживаются и на остальныхъ мѣстахъ бѣлаго вещества, но здѣсь они выражены гораздо слабѣе. Въ правомъ же заднемъ столбѣ эти измѣненія выступаютъ еще слабѣе и здѣсь уже нѣтъ увеличенія количества сосудовъ, увеличенія количества форменныхъ элементовъ и клѣтокъ невроглiи. Сосудъ передней щели расширенъ и стѣнки его утолщены на счетъ разростанія ядеръ адвентиціи.

3. *Сѣрое вещество.* Въ той его области, которая примыкаетъ къ измѣненному лѣвому боковому столбу, обнаруживаются увеличеніе количества форменныхъ элементовъ и клѣтокъ невроглiи, и увеличеніе количества капилляровъ, стѣнки которыхъ утолщены отъ разросшагося эндотелія; нервныя волокна нѣкоторыя набухли. Периваскулярныя пространства расширены. Переходя отсюда постепенно въ правую половину сѣраго вещества, мы уже встрѣчаемъ только расширеніе сосудовъ, но стѣнки ихъ и периваскулярныя пространства не измѣнены; количество форменныхъ элементовъ здѣсь не увеличено, разбуханія волоконъ не видно. Центральный каналъ не расширенъ, стѣнки его не измѣнены.

а) *нервныя клѣтки.*

α) *протоплазма.* Контуры ея повсюду правильны. Въ большей части клѣтокъ протоплазма совершенно не измѣнена; но протоплазматическіе отростки, большею частью, укорочены и хроматофили въ нихъ плохо окрашиваются. Перицеллюлярныя пространства около нѣкоторыхъ клѣтокъ расширены. Въ нѣкоторыхъ клѣткахъ хроматофили распались въ мелкую пыль по всей протоплазмѣ и въ отросткахъ. Ахроматическое вещество въ нихъ не поражено; вакуолъ нѣтъ; увеличенія размѣровъ протоплазмы не замѣтно.

β) *ядро.* Положеніе правильно; каріоплазма, объемъ и контуры ядра не измѣнены.

δ) *ядрышко* не измѣнено.

II. Шейная часть.

1. *Оболочки.* Не измѣнены.

2. *Бѣлое вещество.* Не измѣнено.

3. *Сѣрое вещество.* Центральный каналъ слегка расширенъ. Въ остальномъ измѣненій нѣтъ.

а) *нервныя клѣтки.*

α) *протоплазма.*
β) *ядро.* } Не измѣнены.
δ) *ядрышко.*

III. Грудная часть (выше мѣста сдавленія).

1. *Оболочки.* Не измѣнены.

2. *Бѣлое вещество.* Въ области лѣваго бокового столба изрѣдка встрѣчаются, ближе къ краю мозга, разбухшія нервныя волокна и расширенные съ неизмѣненными стѣнками сосуды. Въ остальномъ измѣненій не замѣтно.

3. *Сѣрое вещество.* Центральный каналъ нѣсколько расширенъ; стѣнки его не измѣнены; сосуды мелкіе расширены и наполнены кровью. Въ остальномъ измѣненій нѣтъ.

а) *нервныя клѣтки.*

α) *протоплазма.* Контуры и объемъ ея правильны всюду. Хроматофили и ахроматическое вещество не измѣнены въ бо́льшей части клѣтокъ. Перицеллюлярныя пространства не расширены. Изрѣдка попадаются клѣтки сь распавшимися въ мелкую пыль хроматофилями въ центральной части протоплазмы и въ протоплазматическихъ отросткахъ ея. Ахроматическое вещество въ нихъ не измѣнено

β) *ядро.* Не измѣнено. Положеніе правильное.

δ) *ядрышко.* Уклоненій отъ нормы не представляетъ.

IV. Поясничная часть.

1. *Оболочки.* Въ области лѣваго бокового столба, на наружной поверхности твердой мозговой оболочки видно скопленіе форменныхъ элементовъ, состоящихъ изъ соединительнотканныхъ клѣтокъ и бѣлыхъ кровяныхъ тѣлецъ, пронизанныхъ волокнами фибрина. Сосуды оболочки расширены, но стѣнки ихъ не измѣнены. Въ остальныхъ мѣстахъ твердая оболочка не измѣнена. Мягкія оболочки нормальны.

2. *Бѣлое вещество.* Въ области лѣваго бокового и переднихъ столбовъ видно немного разбухшихъ нервныхъ волоконъ. Сосуды расширены и наполнены кровью. Количество клѣтокъ невроглiи не увеличено. Въ заднемъ и правомъ боковомъ столбахъ измѣненій не видно. Сосудъ передней щели расширенъ, но стѣнки его не измѣнены.

3. *Сѣрое вещество.* Центральный каналъ не расширенъ. Мелкіе сосуды расширены и наполнены кровью. Въ остальномъ измѣненій не видно.

а) *нервныя клѣтки.*

α) *протоплазма.* Контуры ея и размѣры не измѣнены; хроматофили и ахроматическое вещество относятся къ окраскѣ правильно. Церицеллюлярныя пространства не расширены. Встрѣчаются иногда клѣтки, гдѣ хроматофили въ протоплазмѣ и ея отросткахъ распадаются на мелкія глыбки, но ахроматическое вещество въ нихъ не измѣнено. Перицеллюлярныя пространства не расширены.

β) *ядро.* Не измѣнено. Положеніе правильное.

δ) *ядрышко.* Уклоненій отъ нормы не представляетъ.

Вторичныя перерожденія (по Marchi).

1. *Поясничная часть.* Перерожденныя волокна сосредоточиваются, главнымъ образомъ, въ переднихъ столбахъ и притомъ въ области переднихъ пирамидныхъ пучковъ. Отсюда

глыбки эти, постепенно уменьшаясь въ количествѣ, идутъ назадъ и теряются въ заднемъ отдѣлѣ боковыхъ столбовъ. При этомъ съ лѣвой стороны глыбокъ больше, сидятъ онѣ здѣсь плотнѣе и заканчиваются въ самой задней части бокового столба. На правой сторонѣ глыбокъ меньше и онѣ исчезаютъ, не доходя задней трети бокового столба. Нѣкоторыя комиссуральныя волокна, идущія отъ передней спайки къ клѣткамъ переднихъ роговъ и боковымъ столбамъ, перерождены. Въ остальныхъ мѣстахъ перерожденныхъ волоконъ не видно.

2. *Грудная часть* (выше мѣста сдавленія). Крупныя глыбки въ большомъ количествѣ скопляются въ самой задней части боковыхъ столбовъ. Отсюда, уменьшаясь въ числѣ и держась болѣе краевъ мозга, онѣ распространяются кпереди и сходятъ на нѣтъ въ области переднихъ столбовъ, причемъ съ лѣвой стороны онѣ исчезаютъ раньше, чѣмъ справа. Въ лѣвой половинѣ этихъ перерожденныхъ волоконъ больше, чѣмъ въ правой. Въ заднихъ столбахъ, въ центральной части ихъ, видно нѣсколько глыбокъ. Въ остальныхъ мѣстахъ перерожденія не замѣтно.

3. *Шейная часть.* Перерожденіе волоконъ распредѣлено такъ же, какъ и въ грудной части, но здѣсь оно почти исключительно ограничивается краевыми волокнами. Начавшись также плотнымъ пучкомъ въ задней части боковыхъ столбовъ, оно отсюда распространяется кпереди, причемъ уменьшается въ количествѣ и исчезаетъ, почти не достигая переднихъ столбовъ. Съ лѣвой стороны этихъ волоконъ больше, чѣмъ съ правой. Въ остальныхъ мѣстахъ перерожденія не видно.

Опытъ десятый.

Кошка, вѣсомъ 3607,0, *жила 1 мѣсяцъ.*

$19^{27}/_{V}00$ г. подъ хлороформнымъ наркозомъ сдѣлано съ лѣвой стороны позвоночника, въ нижнегрудной части, трепанаціонное отверстіе, черезъ которое вставлена одна асептическая ламинарія, въ 1 mm. длиною.

Послѣ операціи, вечеромъ, при походкѣ ничего особеннаго не замѣтно въ заднихъ конечностяхъ.

28/v. Почти не можетъ ходить: заднія конечности дѣйствуютъ очень плохо, но передвигать ихъ она можетъ; однако, лѣвая нога поражена болѣе; хвостъ опущенъ. Чувствительность болевая въ заднихъ конечностяхъ понижена. Колѣнные рефлексы повышены.

30/v. Рана заживаетъ первичнымъ натяженіемъ. Тазовые органы не разстроены.

1/vi. Начала ходить свободнѣе, но видна сильная нетвердость заднихъ конечностей; лѣвую ногу немного волочитъ.

9/vi. Рана совершенно зажила per primam intentionem; швы сняты. Нетвердость заднихъ конечностей при ходьбѣ.

13/vi Болевая чувствительность, повидимому, не разстроена, но строго доказательныхъ данныхъ въ пользу этого получить не удалось. Ригидности нѣтъ. Колѣнные рефлексы in statu quo.

25/vi. In statu quo. Тазовые органы не разстроены.

27/vi. In statu quo.

28/vi. Убита посредствомъ перерѣзки обѣихъ шейныхъ кародитъ.

Аутопсія. Сердце, печень, почки, легкія, селезенка макроскопически не представляютъ ничего ненормальнаго. Мочевой пузырь не расширенъ и содержитъ небольшое количество свѣтлой мочи. Трепанаціонное отверстіе сплошь заросло фиброзной оболочкой. При вскрытіи позвоночнаго канала гноя нигдѣ не обнаружено. Ламинарія, разбухшая до 8 mm., лежитъ въ области *праваго* бокового столба спинного мозга, почти на уровнѣ трепанаціоннаго отверстія, и совершенно окружена плотной довольно толстой фиброзной оболочкой, сросшейся съ наружною поверхностью durae matris. Срощеніе это произошло очень сильно, такъ что при движеніи изъ стороны въ сторону ламинаріи двигается за ней и самый спинной мозгъ. Оболочка, окружающая ламинарію, легко отстаетъ отъ нея, что особенно хорошо видно на поперечномъ разрѣзѣ, проведенномъ черезъ мозгъ и ламинарію. Оболочка эта, однако, не срослась съ фиброзною тканью, замыкающею трепанаціонное отверстіе, но съ надкостницею правой стороны позвоночнаго канала она срощена. На поперечномъ разрѣзѣ, проведенномъ черезъ мозгъ, позвонокъ и ламинарію видно, что ламинарія измѣнила конфигурацію мозга, сдѣлавъ на мѣстѣ своего нахожденія вдавленіе въ немъ и прижавъ его лѣвую переднебоковую часть къ лѣвой стѣнкѣ позвоночнаге канала.

Микроскопическое изслѣдованіе.

I. **Мѣсто сдавленія.**

1. *Оболочки.* При маломъ увеличеніи видно, что на наружной поверхности твердой мозговой оболочки, въ области

праваго бокового столба, находится ламинарія. Оболочка, окружающая его, образована изъ волоконъ соединительной ткани, среди которой попадаются иногда различной формы отложенія извести. Сосуды этой оболочки сильно измѣнены: эндотелій ихъ и ядра adventitiae разрослись. Кромѣ того, вся оболочка ламинаріи пронизана большимъ количествомъ форменныхъ элементовъ, начиная съ мелкихъ эмбріональныхъ клѣтокъ и кончая крупными эпителіоидными и гигантскими, которыя сосредоточиваются на мѣстѣ соприкосновенія съ ламинаріей и внѣдряются въ нее. Благодаря этому, края ламинаріи представляются инфильтрированными вышеупомянутыми клѣточными элементами, которые пробираются даже и внутрь самой ламинаріи. Ламинарія по краямъ своимъ кажется изъѣденной, благодаря чему, она не примыкаетъ плотно къ твердой мозговой оболочкѣ, а равно и къ оболочкѣ, окружающей её самою. Эта послѣдняя незамѣтно сливается у основанія ламинаріи съ твердой мозговой оболочкой, которая здѣсь сильно утолщена фиброзно и инфильтрирована соединительнотканными клѣтками и иногда содержитъ различной формы небольшія глыбки извести. Мягкія мозговыя оболочки здѣсь мѣстами содержатъ увеличенное количество клѣточныхъ элементовъ. Сосуды ихъ не измѣнены и не расширены. Утолщеніе твердой мозговой оболочки распространяется на правой сторонѣ до переднихъ столбовъ, въ области которыхъ она уже не измѣнена; назадъ она утолщена до середины заднихъ столбовъ. Начиная съ задней правой боковой борозды и почти до переднихъ столбовъ, тянутся по наружной поверхности durae matris остатки ламинаріи въ видѣ двухъ — трехъ слоевъ клѣтокъ ея. На мѣстѣ своего соприкосновенія съ твердой оболочкой они окружены и пронизаны мелкими клѣтками, а чаще крупными эпителіоидными и гигантскими. Очевидно, ламинарія сначала находилась на лѣвой сторонѣ мозга, а затѣмъ уже перемѣстилась на правую и здѣсь совсѣмъ укрѣпилась, причемъ это перемѣщеніе происходило по задней поверхности мозга. Во всей этой лѣвой области мозга твердая оболочка не измѣнена, за исключеніемъ отдѣла ея противъ лѣваго передняго рога, гдѣ она представляется немного фиброзно утолщенной на счетъ своихъ наружныхъ слоевъ. Мягкія мозговыя оболочки во всей лѣвой периферіи мозга не измѣнены.

2. *Бѣлое вещество.* Конфигурація его измѣнена: правый боковой столбъ сдавленъ; правый задній столбъ тоже нѣсколько сдавленъ и оттѣсненъ кпереди. Лѣвый передній столбъ представляется нѣсколько сдавленнымъ кзади. Измѣненія во всемъ бѣломъ веществѣ сравнительно очень небольшія; такъ, въ вентральной части лѣваго передняго столба можно видѣть расширеніе сосудовъ, стѣнки которыхъ однако не измѣнены. Количество сосудовъ не увеличено. Петли невроглiи расширены, нервныя волокна разбухли; изрѣдка виденъ фагоцитозъ ихъ. Количество клѣтокъ невроглiи увеличено. Эти измѣненія, держась преимущественно краевъ мозга, заходятъ нѣсколько и на остальную часть передняго столба. Съ такимъ же характеромъ констатируются измѣненія и въ правомъ переднемъ столбѣ, но здѣсь они выражены слабѣе. Въ боковомъ правомъ столбѣ, противъ ламинаріи, бѣлое вещество мѣстами измѣнено такъ же, какъ только что описано. Сильнѣе всего поражена передняя часть заднихъ столбовъ, гдѣ, однако, характеръ измѣненій такой же, какъ и въ переднихъ столбахъ, но только здѣсь сосуды расширены болѣе, а стѣнки ихъ нѣсколько измѣнены: эндотелій ихъ и ядра adventitiae разрослись. Въ лѣвомъ боковомъ столбѣ замѣтно только расширеніе нѣкоторыхъ сосудовъ, а набуханія нервныхъ волоконъ почти не замѣтно. Въ остальномъ измѣненій здѣсь нѣтъ. Сосудъ, идущій по передней щели, не расширенъ и не измѣненъ.

2. *Сѣрое вещество.* Конфигурація его измѣнена: правый задній рогъ оттѣсненъ кпереди, а лѣвый передній—кзади. Центральный каналъ не расширенъ и сплошь наполненъ лимфатическою жидкостью. Сосуды мелкіе расширены нѣсколько и наполнены кровью; стѣнки ихъ не измѣнены. Въ остальномъ измѣненій нѣтъ.

а) *нервныя клѣтки.*

α) протоплазма. Контуры ея и объемъ всюду правильны. Хроматофильныя тѣла красятся хорошо въ бо́льшей части клѣтокъ; ахроматическое вещество въ нихъ не окрашено. Въ нѣкоторыхъ клѣткахъ хроматофильные элементы представляются распавшимися или по всей протоплазмѣ, или частично, въ

центрѣ ея. Въ такихъ клѣткахъ иногда видны маленькія, свѣтлыя, неокрашенныя мѣста, на подобіе вакуолъ. Иногда ахроматическое вещество красится диффузно. Протоплазматическіе отростки не укорочены и красятся нормально. Перицеллюлярныя пространства не расширены.

β) *ядро.* Контуры его иногда зазубрены; объемъ не измѣненъ. Положеніе, большею частью, правильно; иногда оно подходитъ къ периферіи протоплазмы; каріоплазма красится правильно, но иногда она распадается въ зернистую массу, причемъ все ядро принимаетъ диффузную окраску.

δ) *ядрышко.* Не измѣнено.

II. **Шейная часть.**

1. *Оболочки.* Уклоненій отъ нормы не замѣчается.

2. *Бѣлое вещество.* Измѣненій не представляетъ.

3. *Сѣрое вещество.* Конфигурація правильна. Центральный каналъ не расширенъ, наполненъ свернувшейся лимфатическою жидкостью. Мелкіе сосуды нѣсколько расширены и наполнены кровью. Въ остальномъ измѣненій также нѣтъ.

а) *нервныя клѣтки.*

α) *протоплазма* почти всѣхъ клѣтокъ не измѣнена: контуры ея правильны, хроматофильные элементы и ахроматическое вещество относятся къ окраскѣ правильно. Въ нѣкоторыхъ клѣткахъ хроматофили представляются распавшимися на мелкія глыбки въ центрѣ протоплазмы. Протоплазматическіе отростки не укорочены и хроматофили въ нихъ красятся правильно. Перицеллюлярныя пространства не увеличены.

β) *ядро.* Положеніе его, объемъ и контуры всюду правильны. Каріоплазма красится нормально.

δ) *ядрышко.* Не измѣнено.

III. **Грудная часть.**

1. *Оболочки.* Никакихъ измѣненій не представляютъ.

2. *Бѣлое вещество.* За исключеніемъ области переднихъ столбовъ, гдѣ видно только разбуханіе нѣкоторыхъ нервныхъ волоконъ, безъ увеличенія количества клѣтокъ невроглiи и пораженія сосудовъ, никакихъ измѣненій на всемъ остальномъ поперечникѣ бѣлаго вещества не констатируется.

3. *Сѣрое вещество.* Конфигурація не измѣнена. Центральный каналъ не расширенъ, стѣнки его не измѣнены; мелкіе сосуды слегка расширены и наполнены кровью. Въ остальномъ измѣненій не замѣчается.

а) *нервныя клѣтки.*

α) *протоплазма.* Контуры ея всюду правильны. Хроматофильныя тѣла и ахроматическая сѣть не измѣнены и относятся къ окраскѣ правильно. Въ нѣкоторыхъ клѣткахъ и притомъ въ очень немногихъ видно распаденіе хроматофилей во всей протоплазмѣ или только въ части ея. Протоплазматическіе отростки измѣненій не обнаруживаютъ. Перицеллюлярныя пространства не увеличены.

β) *ядро.* Положеніе его правильно во всѣхъ клѣткахъ. Каріоплазма. объемъ и контуры нормальны.

δ) *ядрышко.* Не измѣнено.

IV. **Поясничная часть.**

1. *Оболочки.* Никакихъ измѣненій не обнаруживаютъ.

2. *Бѣлое вещество.* Въ области переднихъ столбовъ замѣчается небольшое расширеніе нѣкоторыхъ сосудовъ и слабое разбуханіе нервныхъ волоконъ. Клѣтки невроглiи въ количествѣ не увеличены; стѣнки сосудовъ не измѣнены. Въ остальныхъ мѣстахъ измѣненій не видно. Сосудъ, идущій по передней щели, не измѣненъ.

3. *Сѣрое вещество.* Конфигурація его правильна. Центральный каналъ не расширенъ, но заполненъ свернувшеюся лимфатическою жидкостью. Сосуды не расширены и не измѣнены. Въ остальномъ измѣненій также не констатируется.

а) *нервныя клѣтки.*

α) *протоплазма.* Контуры ея и объемъ всюду правильны. Хроматофили въ огромномъ большинствѣ клѣтокъ красятся нормально; размѣры ихъ нормальны; ахроматическое вещество также относится къ окраскѣ правильно. Въ нѣкоторыхъ клѣткахъ хроматофили распались на мелкія зернышки или по всей протоплазмѣ, или только центрально, или перинуклеарно. Попадаются клѣтки, гдѣ вся протоплазма кажется какъ бы замазанной. Въ ахроматическомъ веществѣ вакуолъ нѣтъ. Перицеллюлярныя пространства около нѣкоторыхъ клѣтокъ нѣсколько расширены. Протоплазматическіе отростки почти во всѣхъ клѣткахъ красятся нормально и не укорочены. Въ иныхъ клѣткахъ хроматофили отростковъ распались на мелкія глыбки.

β) *ядро.* Лежитъ почти во всѣхъ клѣткахъ концентрически; изрѣдка оно подходитъ къ периферіи въ клѣткахъ съ измѣненной протоплазмой. Каріоплазма его красится нормально. Контуры его иногда не ровны. Объемъ не измѣненъ.

δ) *ядрышко.* Не измѣнено.

Вторичныя перерожденія (по Marchi).

1. *Поясничная часть.* Въ области переднихъ столбовъ и, главнымъ образомъ, въ области переднихъ пирамидныхъ пучковъ видны круглыя глыбки, хотя и не особенно густо расположенныя. Отсюда, уменьшаясь въ количествѣ и держась только краевъ, онѣ тянутся кзади по боковымъ столбамъ, гдѣ ихъ немного и притомъ онѣ очень разбросаны. Ближе къ центру этихъ глыбокъ въ бѣломъ веществѣ совершенно нѣтъ. Въ передней спайкѣ изрѣдка встрѣчаются перерожденныя волокна. Перерождены нѣкоторыя входящія волокна переднеосновного пучка, а равно и очень немногія комиссуральныя волокна, идущія отъ передней спайки къ боковымъ столбамъ. Въ корешкахъ и заднихъ столбахъ глыбки отсутствуютъ, а равно ихъ нѣтъ и въ задней спайкѣ.

2) *Грудная часть* (выше мѣста сдавленія). Въ области переднихъ столбовъ и боковыхъ встрѣчаются разбросанныя по краямъ

глыбки, количество которыхъ очень не велико и притомъ онѣ нигдѣ не собираются въ кучи. Въ остальныхъ областяхъ глыбокъ не видно совсѣмъ.

3. *Шейная часть.* Перерожденія не обнаруживается на всемъ поперечникѣ мозга.

Опытъ одиндцатый.

Котъ, вѣсомъ 3075,0, *жилъ 1 мѣсяцъ.*

19 3/II 01 г. подъ хлороформнымъ наркозомъ вложена ламинарія черезъ трепанаціонное отверстіе въ лѣвой сторонѣ позвоночнаго канала, въ нижнегрудной части его. При вложеніи ея, судорогъ не замѣчалось.

Послѣ операціи, къ вечеру, обнаружилась *шаткость въ заднихъ конечностяхъ при ходьбѣ.*

4/II. Кошка можетъ ходить, но видна сильная нетвердость въ заднихъ конечностяхъ; она больше сидитъ, причемъ широко разставляетъ заднія ноги; хвостъ опущенъ; при ходьбѣ сильно покачивается, особенно на заднюю лѣвую ногу. Приданное неловкое положеніе заднимъ конечностямъ исправляется скоро. Болевая чувствительность понижена въ заднихъ конечностяхъ. Тазовые органы не разстроены.

8/II. Тазовые органы функціонируютъ правильно, рефлексы колѣнные въ заднихъ конечностяхъ повышены. Болевая чувствительность in statu quo; мышечное чувство не разстроено.

14/II. In statu quo.

16/II. Рана заживаетъ хорошо. Замѣчается похуданіе мышцъ заднихъ конечностей.

17/II. При ходьбѣ замѣтенъ спастическій характеръ въ заднихъ конечностяхъ и, главнымъ образомъ, въ лѣвой ногѣ: концомъ лапы она волочитъ по полу и оставляетъ на немъ слѣдъ. Въ остальномъ in statu quo.

20/II. Ходитъ нѣсколько лучше, но всеже заднія конечности паретичны и спастическій характеръ въ нихъ остается. Рана поджила первичнымъ натяженіемъ.

25/II. In statu quo.

28/II. Чувствительность болевая разстроена попрежнему.

5/III. Убита уколомъ въ продолговатый мозгъ.

Аутопсія. Внутренніе органы макроскопически ненормальностей не обнаруживаютъ. Трепанаціонное отверстіе въ позвоночникѣ заросло плотной фиброзной оболочкой, костные края его сузились, такъ что отыскивается оно съ трудомъ. Ламинарія оказалась на томъ мѣстѣ, гдѣ она была вставлена; она окружена соединительнотканной плотной оболочкой, сросшейся крѣпко съ periosteum передней поверхности дужки позвонка, почему пришлось оболочку отдѣлять ножемъ. Оболочка эта крѣпко срощена и съ dura mater. Ламинарія разбухла до 8 mm. въ ширину и расположилась вдоль длинника мозга съ лѣвой стороны его, сильно сдавливая и прижимая его къ правой стѣнкѣ позвоночнаго канала. Переднимъ своимъ концомъ она нѣсколько сдавливаетъ задній корешокъ. Сосуды твердой оболочки въ области ламинаріи и нѣсколько выше и ниже его гиперемированы. На остальномъ протяженіи оболочки представляются нормальными. На поперечномъ разрѣзѣ, проведенномъ черезъ мозгъ и ламинарію, очень ясно видно, что ламинарія легко отстаетъ отъ своей оболочки; что она очень сильно сдавливаетъ всю лѣвую половину спинного мозга (см. рис. 13).

Микроскопическое изслѣдованіе.

I. Мѣсто сдавленія.

1. *Оболочки.* Твердая оболочка мозга на мѣстѣ нахожденія ламинаріи, въ области лѣваго бокового и отчасти задняго столба, содержитъ большое количество соединительнотканныхъ клѣтокъ различной формы и величины. По сосѣдству же съ ламинаріей оболочка сильно утолщена фиброзно и сростается съ оболочкой, окружающей ламинарію. Эта оболочка состоитъ изъ соединительнотканныхъ пучковъ, среди которыхъ находится масса клѣтокъ различной формы и величины, начиная съ мелкихъ, круглыхъ и кончая эпителіоидными и гигантскими. Эти клѣтки внѣдряются въ большомъ количествѣ въ края ламинаріи, и глубже, и разъѣдаютъ её. Среди этихъ элементовъ можно найти и лейкоцитовъ. Гигантскія клѣтки нерѣдко сплошною массою окружаютъ края ламинаріи. Кромѣ того, на мѣстѣ соприкосновенія ламинаріи съ собственною оболочкою и твердою мозговою часто встрѣчается известковая инфильтрація въ видѣ бляшекъ круглой и продолговатой формы. Эта инфильтрація видна и въ краевыхъ клѣткахъ ламинаріи въ видѣ блестящихъ, свѣтлыхъ полосъ. Сосуды оболочки ламинаріи иногда утолщены. На нѣкоторомъ протяженіи отъ ламинаріи твердая мозговая оболочка утолщена фиброзно. Сосуды ея

нѣкоторые расширены и наполнены кровью; ядра adventitiae ихъ иногда представляются набухшими и разросшимися. Затѣмъ, въ наружномъ ея слоѣ, соприкасающемся съ ламинаріей мы встрѣтили слоистое блестящее тѣло, напоминающее маленькую псаммому. Мягкія оболочки въ мѣстѣ сдавленія содержатъ увеличенное количество соединительнотканныхъ клѣтокъ. Стѣнки нѣкоторыхъ сосудовъ ихъ утолщены, благодаря разрощенію ядеръ adventitiae. На остальномъ протяженіи оболочки не утолщены и не инфильтрированы.

2. *Бѣлое вещество.* Конфигурація его сильно измѣнена ламинаріей: вся лѣвая половина, особенно боковой столбъ, вдавлены. Въ сдавленномъ боковомъ столбѣ, въ краевыхъ частяхъ его, видно суженіе петелъ невроглiи, а нѣсколько отступя къ центру, встрѣчается уже расширеніе этихъ петелъ, причемъ нервныя волокна въ нихъ заключенныя разбухли и, отчасти, распались. Количество клѣтокъ невроглiи, главнымъ образомъ, паукообразныхъ увеличено, при чемъ эти клѣтки представляются набухшими, а отростки ихъ утолщенными, благодаря чему нѣкоторыя петли невроглiи кажутся толще обычнаго. Сосуды вслѣдствіе расширенія выступаютъ очень ясно, стѣнки нѣкоторыхъ изъ нихъ утолщены вслѣдствіе разростанія ядеръ adventitiae. Количество ихъ представляется скорѣе увеличеннымъ. Такого же характера измѣненія, но только безъ увеличенія количества сосудовъ, видны и въ области передняго лѣваго столба и праваго, но здѣсь они выражены значительно меньше, и по направленію къ правому боковому столбу становятся едва замѣтными. Въ лѣвомъ заднемъ столбѣ встрѣчается только слабое набуханіе нѣкоторыхъ нервныхъ волоконъ и расширеніе сосудовъ. Въ правомъ заднемъ столбѣ и этого нѣтъ. Вообще задніе столбы задѣты процессомъ очень незначительно. Сосудъ, идущій по передней щели, утолщенъ на счетъ разростанія ядеръ его adventitiae.

3. *Сѣрое вещество.* Вслѣдствіе сдавленія лѣвой половины бѣлаго вещества, лѣвая половина сѣраго вещества подалась впередъ; центральный каналъ соотвѣтственно этому перекосился, сдавленъ и пустъ. Сосуды расширены; периваскулярныя пространства не увеличены. Въ остальномъ измѣненій не замѣтно.

а) *нервныя клѣтки.*

α) *протоплазма.* Въ огромномъ большинствѣ клѣтокъ она не измѣнена. Иногда попадаются клѣтки, особенно около центральнаго канала, гдѣ въ протоплазмѣ замѣчается центральное распаденіе хроматофилей. Ахроматическое вещество не измѣнено. Протоплазматическіе отростки клѣтокъ съ хроматолизомъ иногда содержатъ распавшіеся хроматофили. Перицеллюлярныя пространства иногда расширены.

β) *ядро.* Положеніе его почти всюду правильное. Очень рѣдко въ измѣненной протоплазмѣ оно лежитъ нѣсколько периферически. Объемъ, контуры и каріоплазма его не измѣнены.

δ) *ядрышко.* Не измѣнено.

II. **Шейная часть.**

1. *Оболочки.* Не измѣнены.

2. *Бѣлое вещество.* Не измѣнено.

3. *Сѣрое вещество.* Центральный каналъ пустъ и не расширенъ. Въ остальномъ измѣненій также нѣтъ.

а) *нервныя клѣтки.*

α) *протоплазма.* Во всѣхъ клѣткахъ протоплазма нормальна; перицеллюлярныя пространства не расширены.

β) *ядро.* Положеніе, объемъ и контуры нормальны. Каріоплазма красится хорошо.

δ) *ядрышко.* Не измѣнено.

III. **Грудная часть** (выше мѣста сдавленія).

1. *Оболочки.* Не измѣнены. Только кровеносные сосуды твердой оболочки представляются расширенными кровью.

2. *Бѣлое вещество.* Сосуды расширены и наполнены кровью, особенно на одной сторонѣ; но стѣнки ихъ не измѣнены. Изрѣдка попадаются набухшія нервныя волокна. Въ остальномъ измѣненій не видно.

3. *Сѣрое вещество.* Центральный каналъ содержитъ остатки лимфатической жидкости, но не расширенъ. Сосуды нѣкоторые расширены и содержатъ кровь. Въ остальномъ измѣненій нѣтъ.

а). *нервныя клѣтки.*

α) *протоплазма.* Почти во всѣхъ клѣткахъ протоплазма имѣетъ нормальный видъ. Изрѣдка встрѣчаются клѣтки, гдѣ видно въ центрѣ протоплазмы распаденіе хроматофилей на мелкія глыбки. Протоплазматическіе отростки нормальны. Перицеллюлярныя пространства, большею частью, не расширены.

β) *ядро.* Положеніе повсюду правильное. Объемъ, контуры и каріоплазма нормальны.

δ) *ядрышко.* Не измѣнено.

IV. **Поясничная часть.**

1. *Оболочки.* Твердая и мягкія оболочки содержатъ расширенные наполненные кровью сосуды, стѣнки которыхъ не измѣнены. Въ остальномъ твердая оболочка не измѣнена. Въ мягкихъ же оболочкахъ мѣстами видно разрощеніе клѣточныхъ элементовъ ихъ.

2. *Бѣлое вещество.* Сосуды расширены, наполнены кровью, но стѣнки ихъ не измѣнены. Нѣкоторыя нервныя волокна представляются набухшими. Въ остальномъ измѣненій нѣтъ.

3) *Сѣрое вещество.* Центральный каналъ не расширенъ и пустъ. Сосуды, по бокамъ его, слегка расширены. Въ остальномъ измѣненій не видно.

а) *нервныя клѣтки.*

α) протоплазма. Въ нѣкоторыхъ клѣткахъ, около центральнаго канала, встрѣчается въ центрѣ протоплазмы распаденіе хроматофилей на мелкія зернышки. Большею же частью, клѣтки совершенно не измѣнены. Протоплазматическіе отростки нормальны. Перицеллюлярныя пространства изрѣдка расширены.

β) ядро. Не измѣнено и положеніе его правильно.

б) *ядрышко.* Нормально.

Вторичныя измѣненія (по Marchi).

1. *Поясничная часть.* Перерожденіе начинается большимъ количествомъ крупныхъ глыбокъ въ переднихъ столбахъ, главнымъ образомъ, въ переднихъ пирамидныхъ пучкахъ и затѣмъ, держась преимущественно краевъ, идетъ по боковымъ столбамъ назадъ и кончается, нѣсколько не доходя самаго задняго отдѣла ихъ. Въ области боковыхъ пирамидныхъ пучковъ глыбки заходятъ нѣсколько внутрь ихъ. Видны перерожденныя волокна въ бѣлой передней спайкѣ. Перерождены комиссуральныя волокна, идущія отъ передней спайки къ боковымъ столбамъ и къ клѣткамъ переднихъ роговъ. Въ корешкахъ, заднихъ столбахъ и задней спайкѣ перерожденія нѣтъ. Перерожденіе на лѣвой сторонѣ выражено нѣсколько сильнѣе, чѣмъ на правой.

2. *Грудная часть* (выше мѣста сдавленія). Начавшись съ самаго задняго отдѣла боковыхъ столбовъ, на границѣ ихъ съ задними корешками, кучей крупныхъ глыбокъ, перерожденіе идетъ по боковымъ столбамъ, держась краевъ ихъ, кпереди и исчезаетъ, почти не достигая переднихъ столбовъ. На лѣвой сторонѣ перерожденныхъ волоконъ больше. Въ переднихъ столбахъ, передней и задней спайкахъ, заднихъ столбахъ и корешкахъ перерожденія не видно.

3. *Шейная часть.* Перерожденіе распредѣляется по той же схемѣ, что и въ грудномъ отдѣлѣ, но только здѣсь количество глыбокъ представляется значительно меньше и онѣ совсѣмъ не доходятъ до переднихъ столбовъ. Въ остальныхъ мѣстахъ здѣсь тоже не видно перерожденныхъ волоконъ.

Опытъ двѣнадцатый.

Котъ, вѣсомъ 4057,0, *жилъ 2 мѣсяца.*

$19^{27}/_{V}$ 00 г. подъ хлороформнымъ наркозомъ сдѣлано трепанаціонное отверстіе съ лѣвой стороны позвоночника, въ нижнегрудной части его. Вложена одна ламинарія, въ 1 mm. длиною. При вложеніи судорогъ не замѣчалось.

Послѣ операціи, къ вечеру, въ походкѣ ничего ненормальнаго не замѣтно.

$28/_{V.}$ Сегодня волочитъ лѣвую ногу; правую передвигаетъ съ трудомъ. Ничего не ѣстъ.

$29/_{V}$ Попрежнему при ходьбѣ волочитъ лѣвую ногу, а при сидѣніи держитъ её вытянутою. Правая нога in statu quo. Чувствительность болевая на заднихъ конечностяхъ кажется пониженною. Тазовые органы не разстроены. Колѣнные рефлексы ничего особеннаго не представляютъ.

$30/_{V.}$ Рана заживаетъ правильно. Движеніе въ лѣвой ногѣ стало лучше: при ходьбѣ она слегка опирается на нее. Въ общемъ при ходьбѣ замѣтна сильная нетвердость въ заднихъ конечностяхъ.

$13/_{VI.}$ Рана поджила первичнымъ натяженіемъ. Въ остальномъ in statu quo.

$12/_{VII.}$ Ходитъ, какъ бы качаясь на заднихъ ногахъ, очень нетвердою поступью. Заднія конечности какъ будто похудѣли.

$25/_{VII.}$ Чувствительность болевая представляется не разстроенной. Колѣнные рефлексы повышены. Заднія конечности похудѣли. Тазовые органы нормальны. Походка попрежнему очень нетвердая.

$26/_{VII.}$ Убита перерѣзкой шейныхъ каротидъ.

Аутопсія. При вскрытіи во внутреннихъ органахъ макроскопически ничего ненормальнаго не обнаружено. Мочевой пузырь содержитъ незначительное количество свѣтлой мочи. Трепанаціонное отверстіе заросло плотною соединительнотканною оболочкою. При осмотрѣ позвоночнаго канала обнаружено, что разбухшая до 9 mm. въ ширину ламинарія окутана соединительнотканною оболочкою, которая срослась съ наружною поверхностью твердой мозговой оболочки и съ перепонкою, замыкающею трепанаціонное отверстіе. Ламинарія расположена въ области бокового лѣваго столба и, отчасти, захватываетъ и лѣвый задній столбъ, оттѣснивъ мозгъ спинной къ правой стѣнкѣ позвоночнаго канала и нѣсколько нарушая прямое направле-

ніе его оси. Оболочка окружающая ламинарію, свободно отстаетъ отъ послѣдней. Твердая мозговая оболочка легко отстаетъ отъ мозга и не прирасла къ надкостницѣ позвоночнаго канала. Въ области ламинаріи она представляется гиперемированной.

Микроскопическое изслѣдованіе.

I. Мѣсто сдавленія.

1. *Оболочки.* Начиная отъ правой заднебоковой борозды и вплоть до середины лѣваго бокового столба, твердая мозговая оболочка утолщена на счетъ гиперплязіи ея наружныхъ слоевъ. Въ области лѣваго задняго столба эта утолщенная оболочка, равно какъ и въ серединѣ лѣваго бокового столба, сливается съ оболочкою, окружающею ламинарію. Оболочка послѣдней состоитъ изъ соединительнотканныхъ волоконъ, пронизанныхъ массою различной формы и величины соединительнотканныхъ клѣтокъ, начиная съ мелкихъ круглыхъ, зернистыхъ съ однимъ ядромъ и кончая крупными эпителіоидными и гигантскими, внѣдряющимися въ края и вглубь ламинаріи. Тамъ и сямъ въ этой оболочкѣ можно видѣть различной формы и величины блестящія глыбки извести. Кровеносные сосуды этой оболочки измѣнены: эндотелій и ядра adventitae ихъ представляются разросшимися. Мѣстами въ утолщенной части durae matris сосуды нѣсколько измѣнены на счетъ разростанія и набуханія ядеръ adventitiae. Кромѣ того, здѣсь изрѣдка попадаются бляшки извести. Мягкія мозговыя оболочки въ этомъ мѣстѣ не утолщены, за исключеніемъ участка, прилегающаго къ правому заднему столбу, гдѣ онѣ кажутся инфильтрированными форменными элементами и сросшимися съ спиннымъ мозгомъ. Въ остальныхъ мѣстахъ твердая и мягкія мозговыя оболочки представляются не измѣненными.

2. *Бѣлое вещество.* Конфигурація его измѣнена: заднебоковой отдѣлъ лѣвой половины представляется сдавленнымъ, оттѣсненнымъ кпереди. Лѣвый передній столбъ, благодаря этому сдавленію, выстоитъ надъ правымъ. Въ лѣвомъ боковомъ столбѣ, на границѣ средней трети его съ задней, ближе къ сѣрому веществу замѣчается интенсивно окрашивающійся участокъ (см. рис. 14). Этотъ участокъ пронизанъ огромнымъ

количествомъ форменныхъ элементовъ различной формы и величины, преобладающее количество которыхъ состоитъ изъ клѣтокъ невроглiи, особенно паукообразныхъ. Сосуды увеличены въ своемъ числѣ, а стѣнки ихъ сильно измѣнены: онѣ утолщены на счетъ разростанія эндотелія и ядеръ adventitiae. Балки невроглiи здѣсь утолщены; нѣкоторыя петли ея расширены; заключенныя въ нихъ нервныя волокна сильно разбухли, отчасти вакуолизировались, отчасти распались или подверглись фагоцитозу. Такого же точно характера измѣненія имѣются и въ правомъ заднемъ столбѣ, гдѣ и степень ихъ выраженности одинакова съ вышеописанной. Въ остальныхъ мѣстахъ лѣвой половины бѣлаго вещества измѣненія носятъ тотъ же типъ, но выражены значительно слабѣе, и притомъ тамъ отсутствуетъ увеличеніе количества сосудовъ и утолщеніе балокъ невроглiи. Въ остальныхъ мѣстахъ правой половины бѣлаго вещества встрѣчаются тѣ же измѣненія, что и въ лѣвой, но по степени своей они слабѣе. Сосудъ передней щели измѣненъ нѣсколько: эндотелій его и ядра adventitiae разрослись. Сосудъ задней щели, а равно сосудъ, идущій отъ правой задней боковой борозды къ правому заднему рогу, сильно измѣненъ на счетъ разростанія эндотелія и ядеръ его adventitiae; сосудъ, идущій отъ лѣвой боковой задней борозды къ лѣвому заднему рогу, измѣненъ по тому же типу, но значительно меньше.

3. *Сѣрое вещество.* Конфигурація его измѣнена нѣсколько, соотвѣтственно бѣлому веществу: вся лѣвая половина сѣраго вещества сдавлена и выдается впередъ. Границы праваго задняго рога нѣсколько затушеваны измѣненіями окружающаго его бѣлаго вещества, которыя незамѣтно переходятъ въ этотъ рогъ. Послѣдній представляется инфильтрированнымъ значительнымъ количествомъ форменныхъ элементовъ, большую часть которыхъ, несомнѣнно, составляютъ клѣтки невроглiи. Сосуды въ немъ, нѣсколько увеличенные въ числѣ, сильно измѣнены такъ же, какъ и въ бѣломъ веществѣ; но здѣсь, кромѣ того, замѣчается еще рѣзкое расширеніе периваскулярныхъ лимфатическихъ пространствъ; нѣкоторыя нервныя волокна разбухли. Идя впередъ къ переднему правому рогу, мы находимъ только измѣненіе стѣнокъ нѣкоторыхъ сосудовъ, но уже значительно меньшее, чѣмъ въ заднемъ рогѣ, и расширеніе перива-

скулярныхъ лимфатическихъ пространствъ; инфильтрація форменными элементами здѣсь уже отсутствуетъ и границы рога ясно очерчены. По мѣрѣ приближенія къ центральному каналу, опять выступаетъ инфильтрація сѣраго вещества форменными элементами, не говоря уже объ измѣненіи сосудовъ и расширеніи периваскулярныхъ пространствъ. Эти измѣненія продолжаются и въ лѣвую половину сѣраго вещества, гдѣ они выражены очень рѣзко на границѣ перехода задняго рога въ передній, особенно на мѣстѣ соприкосновенія съ бѣлымъ веществомъ, которое въ этой области, какъ упомянуто было выше, тоже сильно измѣнено. Благодаря этому, задній отдѣлъ передняго рога и начало задняго рога не ясно отграничены отъ прилегающаго бѣлаго вещества. Здѣсь, между прочимъ, можно отмѣтить, что периваскулярныя пространства расширены меньше, чѣмъ въ правой стоорнѣ. Въ лѣвомъ заднемъ рогѣ, границы котораго очерчевы вполнѣ ясно, измѣненія не значительны: инфильтраціи форменными элементами почти нѣтъ. Стѣнки только у нѣкоторыхъ сосудовъ измѣнены; периваскулярныя пространства ничего особеннаго не представляютъ. Такія же незначительныя измѣненія наблюдаются и въ переднемъ отдѣлѣ лѣваго передняго рога. Центральный каналъ нѣсколько сдавленъ, пустъ; стѣнки его не измѣнены. Сосудъ передней щели не измѣненъ.

а) *нервныя клѣтки.*

α) протоплазма. Количество клѣтокъ въ той и другой половинѣ сѣраго вещества одинаково. Нѣкоторыя клѣтки представляется измѣненными. Въ однихъ хроматофильные элементы протоплазмы совершенно распались на мелкія зернышки на всемъ ея протяженіи, въ другихъ только мѣстами. Въ ахроматическомъ веществѣ иногда можно найти отдѣльныя, свѣтлыя, маленькія мѣста, плохо окрашивающіяся, на подобіе вакуолъ. Протоплазматическіе отростки почти всюду не укорочены, но хроматофили въ нѣкоторыхъ изъ нихъ распались въ мелкую пыль. Въ нѣкоторыхъ клѣткахъ часть хроматофилей кажется увеличенной въ объемѣ, а другая распалась на мелкія глыбки. Объемъ протоплазмы этихъ клѣтокъ и контуры, однако, не измѣнены. Бóльшая часть клѣтокъ нормальна и содержитъ хорошо окрашивающіеся хроматофили, неокрашенное ахроматическое вещество и нормальные по величинѣ и окраскѣ прото-

плазматическіе отростки. Перицеллюлярныя пространства иногда увеличены.

β) *ядро*. Большею частью, оно лежитъ правильно и контуры его не измѣнены. Въ нѣкоторыхъ клѣткахъ, съ хроматолизомъ протоплазмы, ядро лежитъ сильно периферически. Иногда оно кажется увеличеннымъ въ объемѣ, иногда контуры его измѣнены: они нѣсколько зазубрены или вдавлены. Въ нѣкоторыхъ ядрахъ мелкихъ клѣтокъ, около центральнаго канала, каріоплазма распалась на мелкія зернышки. Въ большей же части ядро не измѣнено.

δ) *ядрышко*. Не измѣнено.

II. **Шейная часть**.

1. *Оболочки*. Уклоненій отъ нормы не замѣтно.

2. *Бѣлое вещество*. Конфигурація его правильна. Въ заднемъ отдѣлѣ одного бокового столба замѣчается нѣкоторое расширеніе сосудовъ, но безъ измѣненія ихъ стѣнокъ. Въ остальномъ измѣненій не видно. Сосудъ, идущій по передней щели, не расширенъ и не измѣненъ.

3. *Сѣрое вещество*. Конфигурація его правильна. Нѣкоторые сосуды слегка расширены и наполнены кровью. Центральный каналъ не расширенъ и пустъ. Въ общемъ сѣрое вещество представляется нормальнымъ.

а) *нервныя клѣтки*.

α) *протоплазма*. Контуры и объемъ протоплазмы вездѣ не нарушены. Хроматофильные элементы и ахроматическое вещество почти вездѣ относятся къ окраскѣ правильно. Размѣры хроматофилей не измѣнены. Протоплазматическіе отростки не измѣнены и красятся нормально. Перицеллюлярныя пространства не расширены. Попадаются, однако, клѣтки съ явленіями распада части хроматофилей въ мелкія зерныши, но измѣненія

ахроматическаго вещества въ такой протоплазмѣ не видно. Протоплазматическіе отростки въ нихъ не измѣнены.

в) *ядро*. Почти повсюду лежитъ правильно. Контуры его и размѣры не измѣнены: Иногда въ клѣткахъ съ хроматолизомъ оно лежитъ периферически. Каріоплазма его не измѣнена.

д) *ядрышко*. Уклоненій отъ нормы не представляетъ.

III. **Грудная часть** (выше мѣста сдавленія).

1. *Оболочки*. Измѣненій не представляютъ.

2. *Бѣлое вещество*. Въ заднемъ отдѣлѣ лѣваго бокового столба и въ серединѣ его, ближе къ краямъ, замѣчаются разрощеніе клѣтокъ гліи и утолщеніе нѣкоторыхъ волоконъ ея; расширеніе петелъ невроглiи; разбуханіе нервныхъ волоконъ, и фагоцитозъ нѣкоторыхъ изъ нихъ; расширеніе сосудовъ и иногда измѣненіе стѣнокъ ихъ, словомъ, всѣ тѣ же явленія, какія были въ самомъ мѣстѣ сдавленія. Только здѣсь они выражены сравнительно слабѣе и, кромѣ того, тутъ нѣтъ увеличенія количества сосудовъ. Въ правой половинѣ бѣлаго вещества описанныя измѣненія тоже встрѣчаются, но здѣсь они болѣе ограничены и выступаютъ еще меньше. Въ переднихъ столбахъ измѣненій нѣтъ. Въ заднихъ, въ центральной части ихъ, имѣются слабыя измѣненія въ томъ жѣ родѣ, какъ мы описали выше.

3. *Сѣрое вещество*. Конфигурація его правильна. Мелкіе сосуды нѣсколько расширены и наполнены кровью, но стѣнки ихъ не измѣнены. Центральный каналъ расширенъ и пустъ. Въ остальномъ измѣненій нѣтъ.

а) *нервныя клѣтки*.

α) *протоплазма*. Контуры протоплазмы всюду правильны. Часть клѣтокъ, особенно мелкихъ, измѣнена. Въ нихъ хроматофили протоплазмы распались всѣ или только часть ихъ на мелкія глыбки или совершенную пыль. Попадаются клѣтки,

гдѣ одни хроматофили распались на мелкія глыбки, а другія увеличились въ объемѣ. Но здѣсь такихъ клѣтокъ меньше, чѣмъ въ самомъ мѣстѣ сдавленія. Изрѣдка въ измѣненной протоплазмѣ, въ ахроматическомъ веществѣ можно видѣть свѣтлыя, ограниченныя, на подобіе вакуолъ, маленькія мѣста. Протоплазматическіе отростки, бо́льшею частью, не укорочены, но въ нѣкоторыхъ изъ нихъ хроматофили распались. Однако, бо́льшая часть клѣтокъ, особенно крупныхъ, не представляетъ измѣненій. Перицеллюлярныя пространства не увеличены.

β) *ядро.* Почти во всѣхъ клѣткахъ оно измѣненій въ своемъ строеніи, положеніи и контурахъ не представляетъ. Изрѣдка оно перемѣщается къ периферіи въ мелкихъ клѣткахъ, гдѣ есть хроматолизъ протоплазмы. Въ объемѣ оно не измѣнено.

δ) *ядрышко.* Уклоненій отъ нормы не представляетъ.

IV. Поясничная часть.

1. *Оболочки.* Не измѣнены.

2. *Бѣлое вещество.* Очертанія его правильны. Въ задней части лѣваго бокового столба констатируются на сравнительно ограниченномъ участкѣ измѣненія бѣлаго вещества, носящія тотъ же характеръ, какъ и въ грудномъ отдѣлѣ и одинаково выраженныя. По мѣрѣ приближенія къ серединѣ лѣваго бокового столба, эти измѣненія становятся значительно слабѣе, а въ переднихъ столбахъ совсѣмъ уже нѣтъ измѣненія стѣнокъ сосудовъ и утолщенія балокъ невроглiи. На правой сторонѣ, въ заднемъ отдѣлѣ бокового столба находятся такія же измѣненія, какъ и въ соотвѣтственномъ пунктѣ лѣвой стороны, но здѣсь они выражены незначительно. По мѣрѣ же приближенія къ переднимъ столбамъ, они становятся еще слабѣе и одинаковы съ характеромъ и степенью измѣненій въ лѣвомъ переднемъ столбѣ. Въ заднихъ столбахъ измѣненій нѣтъ. Сосудъ, идущій по передней щели, не измѣненъ.

3. *Сѣрое вещество.* Конфигурація его правильна. Центральный каналъ не расширенъ и пустъ. Сосуды не расширены. Въ остальномъ измѣненій не замѣчается.

а) *нервныя клѣтки.*

α) *протоплазма.* Контуры и размѣры протоплазмы не нарушены. Меньшая часть клѣтокъ измѣнена: хроматофили ихъ распались на мелкія глыбки или въ пыль, причемъ это распаденіе распространяется или на всю протоплазму, или только на центръ ея, или периферію. Въ ахроматическомъ веществѣ немногихъ клѣтокъ замѣтны свѣтлыя, неокрашенныя, контурированныя мѣста, на подобіе вакуолъ. Другая, бо́льшая часть клѣтокъ содержитъ правильно окрашенные нормальныхъ размѣровъ хроматофили и неокрашенное ахроматическое вещество. Протоплазматическіе отростки почти всюду не укорочены, но иногда въ нихъ видно распаденіе хроматофилей. Перицеллюлярныя пространства нѣкоторыхъ клѣтокъ расширены. Возлѣ нѣкоторыхъ мелкихъ измѣненныхъ клѣтокъ видны клѣтки невроглiи, тѣсно прилегающія и какъ бы изъѣдающія нервныя клѣтки.

β) *ядро.* Большею частью, лежитъ правильно и не измѣнено. Иногда оно увеличено въ объемѣ и лежитъ на периферіи, но каріоплазма его не измѣнена, а равно не измѣнены и контуры его.

δ) *ядрышко.* Положеніе правильное всюду. Контуры и объемъ его измѣненій не обнаруживаютъ.

Вторичныя перерожденія (по Marchi).

1. *Поясничная часть.* Крупныя глыбки перерожденныхъ волоконъ скопляются довольно густо въ задней части лѣваго бокового столба, больше въ наружномъ его отдѣлѣ. Идя далѣе кпереди, эти глыбки уменьшаются въ числѣ и сидятъ не такъ уже плотно, держась опять таки наружной части бѣлаго вещества. Подходя къ переднимъ столбамъ, онѣ являются совершенно разбросанными и рѣдкими, но въ области передняго

пирамиднаго пучка опять увеличиваются въ числѣ. Въ правой половинѣ перерожденіе идетъ такимъ же путемъ и держится той же схемы въ распредѣленіи, но только здѣсь нѣтъ плотнаго скопленія глыбокъ; здѣсь онѣ разбросаны и уменьшены въ количествѣ. Встрѣчаются перерожденныя волокна въ передней бѣлой спайкѣ; перерождены и нѣкоторыя комиссуральныя волокна, идущія отъ передней спайки къ боковымъ столбамъ, что особенно рѣзко видно въ лѣвой половинѣ сѣраго вещества. Въ корешкахъ, задней спайкѣ и заднихъ столбахъ перерожденія не видно.

2. *Грудная часть* (выше мѣста сдавленія). Въ самой задней части лѣваго бокового столба, на границѣ съ задними корешками, видно густое скопленіе перерожденныхъ волоконъ. Отсюда, держась больше наружной стороны, перерожденныя глыбки идутъ кпереди, скопляясь нѣсколько въ области бокового пирамиднаго пучка. Подходя къ переднимъ столбамъ, эти глыбки являются уже разбросанными и въ области переднихъ пирамидныхъ пучковъ сходятъ почти на нѣтъ. Въ заднихъ столбахъ, въ центральной части ихъ и также въ наружной части праваго задняго столба, видны перерожденныя нервныя волокна, но сидящія далеко не густо. Въ правой половинѣ перерожденіе распредѣлено по той же схемѣ, но оно выражено здѣсь не такъ сильно. Передняя и задняя спайки, комиссуральныя волокна и корешки не перерождены.

3. *Шейная часть.* Въ задней части лѣваго бокового столба глыбки перерожденныхъ волоконъ скопляются довольно густо, а отсюда, держась краевъ бѣлаго вещества, онѣ идутъ кпереди, но здѣсь уменьшаются значительно въ числѣ и, дойдя до передняго столба, сходятъ на нѣтъ. Въ правой половинѣ бѣлаго вещества перерожденіе идетъ по тому же пути, но здѣсь уже нѣтъ такого плотнаго скопленія глыбокъ: онѣ разбросаны и, кромѣ того, онѣ почти не доходятъ до передняго столба. Въ заднихъ столбахъ имѣются перерожденныя волокна въ центральной трети ихъ, а также и въ самыхъ наружныхъ волокнахъ праваго задняго столба. Въ остальныхъ мѣстахъ перерожденія не видно.

Опытъ тринадцатый.

Кошка, вѣсомъ 3011,0, *жила 4 мѣсяца.*

18 20/IX 97 г. подъ хлороформомъ сдѣлано трепанаціонное отверстіе въ нижнегрудной части позвоночника, чрезъ которое введено 6 стерелизованныхъ бисеринокъ: 3 внизъ и 3 вверхъ. При вложеніи совершенно не замѣчалось судорогъ въ нижнихъ конечностяхъ.

Послѣ операціи, къ вечеру, появилась полная параплегія заднихъ конечностей. Болевая чувствительность понижена. Рефлексы колѣнные повышены. Разстройства тазовыхъ органовъ не было.

21/IX. Параплегія уменьшилась: кошка можетъ сдѣлать нѣсколько шаговъ, но потомъ всеже заднія конечности подкашиваются, разъѣзжаются въ тороны и, въ концѣ концовъ, кошка падаетъ. Разстройства мочеиспусканія и дефекаціи нѣтъ.

23/IX. Параличъ заднихъ конечностей нѣсколько увеличился опять: кошка почти совсѣмъ не можетъ ходить. Особенно плохо владѣетъ лѣвой задней ногой. Заживленіе раны течетъ правильно.

25/IX. Кошка совсѣмъ не можетъ ходить. Замѣчается сильная ригидность заднихъ конечностей. Въ остальномъ in statu quo.

1/X. Кошка начала немного привставать на заднія ноги.

1/X. Животное можетъ сдѣлать нѣсколько шаговъ свободно, но потомъ присѣдаетъ на заднія конечности; при ходьбѣ широко разставляетъ ихъ и качается на нихъ, словомъ, въ нихъ замѣчается какъ бы атаксія. Ригидность уменьшилась.

7/X. При активномъ чесаніи за ухомъ лѣвая нога дѣйствуетъ очень плохо, правая—лучше. Рана зажила per primam intentionem. Швы сняты.

28/X. При ходьбѣ замѣтна какъ бы атаксія въ заднихъ конечностяхъ, особенно въ лѣвой ногѣ: она отстаетъ отъ правой. Ригидность слабая. Колѣнные рефлексы повышены. Измѣненія чувствительности не удается обнаружить.

25/XI. При стремленіи прыгнуть съ пола за мышенкомъ, посаженнымъ въ банку на столѣ, кошка сначала долго припасается и приспосабливается сдѣлать надлежащій прыжокъ, но каждая попытка терпитъ неудачу: кошка никакъ не можетъ сдѣлать большого прыжка и достать мышенка.

14/XII. Кошка худѣетъ, хотя употребляетъ количество пищи, одинаковое съ прежнимъ.

29/XII. При походкѣ замѣтна шаткость.

15/I 98 г. Сильно истощена. Тазовые органы нормальны, чувствительность нормальна.

16/I. Убита черезъ проколъ сердца и тотчасъ *вскрыта*. При этомъ оказалось, что сердце, почки, печень и легкія ничего особеннаго не представляютъ. Мочевой пузырь содержитъ небольшое количество свѣтлой мочи. Трепанаціонное отверстіе заросло плотною фиброзною соединительною тканью. Костные края этого отверстія значительно сузились, такъ что оно отыскивается съ трудомъ. Всѣ 6 бисеринокъ оказались на лице, причемъ 3 бисеринки (въ одной плоскости) лежали на лѣвой боковой поверхности мозга; 3 другихъ бисеринки—въ области задней поверхности и, отчасти, на правой боковой поверхности мозга. Съ лѣвой стороны мозгъ представляется на мѣстѣ нахожденія бисеринокъ вдавленнымъ; задняя и правая боковая поверхности вдавленія отъ бисеринокъ не обнаруживаютъ. Всѣ бисеринки срощены между собою, а равно и съ твердою мозговою оболочкою, плотною соединительною тканью. Кромѣ того, каждая бисеринка представляется совершенно инкапсюлированной въ соединительнотканную плотную оболочку. Эти оболочки, а равно и dura mater, не срослись съ фиброзною тканью, замыкающей трепанаціонное отверстіе. Твердая оболочка на мѣстѣ бисеринокъ инъецирована и утолщена. Это утолщеніе идетъ нѣсколько ниже и выше мѣста сдавленія. На остальномъ протяженіи она представляется нормальной.

Микроскопическое изслѣдованіе.

I. Мѣсто сдавленія.

1. *Оболочки.* Начиная съ лѣвой боковой задней борозды и нѣсколько не доходя до передней щели, твердая мозговая оболочка представляется сильно утолщенной. Количество форменныхъ элементовъ ея увеличено. Мягкія оболочки хотя и утолщены, но не значительно. Это утолщеніе durae matris всецѣло идетъ на счетъ гиперплязіи ея наружныхъ слоевъ, которые непосредственно переходятъ въ оболочку бисеринокъ, состоящую изъ пучковъ соединительной ткани, небольшого количества сосудовъ съ утолщенными стѣнками и огромнаго количества мелкихъ круглыхъ и крупныхъ эпителіоидныхъ, и гигантскихъ клѣтокъ. Стѣнки сосудовъ твердой оболочки въ этомъ мѣстѣ измѣнены: эндотелій ихъ набухъ и ядра adventitiae разрослись. По мѣрѣ приближенія къ передней щели, dura mater хотя и является утолщенной, но гораздо меньше; при переходѣ же на правую сторону это утолщеніе сходитъ на нѣтъ. Въ остальной периферіи оболочки уклоненій отъ нормы не представляютъ.

2. *Бѣлое вещество.* Вся лѣвая половина, за исключеніемъ заднихъ столбовъ, сдавлена и потеряла свою выпуклую конфигурацію. Здѣсь бросается въ глаза сильное расширеніе очень многихъ петелъ невроглiи, благодаря чему, получается видъ, что мозгъ рѣшетообразно продыравленъ. Заключенныя въ этихъ петляхъ нервныя волокна находятся въ различной степени набуханія; часть этихъ волоконъ вакуолизирована, часть подверглась фагоцитозу, часть совершенно распалась и на мѣстѣ волокна виденъ только зернистый распадъ. Въ случаѣ фагоцитоза можно наблюдать, что различной формы клѣтки невроглiи занимаютъ или все волокно, или только края его. Количество сосудовъ здѣсь нѣсколько увеличено, причемъ они расширены и стѣнки ихъ измѣнены: ядра adventitiae разрослись, а эндотелій набухъ. Количество клѣтокъ невроглiи, особенно паукообразныхъ, замѣтно увеличено. Эти послѣднія съ большимъ пузырькообразнымъ ядромъ кажутся увеличенными въ объемѣ, отростки ихъ утолщенными. Иногда онѣ содержатъ по два ядра. Балки невроглiи утолщены, количество глiи увеличено. Правая половина бѣлаго вещества своего очертанія не измѣнила, но всѣ вышеописанныя измѣненія наблюдаются и въ ней, въ области переднихъ и боковыхъ столбовъ, хотя здѣсь они выражены слабѣе. Такъ, здѣсь уже нѣтъ разрощенія ткани невроглiи и увеличенія количества сосудовъ. Зданіе столбы поражены слабѣе всего. Въ нихъ измѣненія сосредоточиваются больше въ лѣвой половинѣ и носятъ тотъ же характеръ, какъ и въ переднихъ, и боковыхъ столбахъ. Сосудъ, идущій по передней щели, расширенъ и наполненъ кровью; эндотелій его разросся и набухъ, ядра наружнаго слоя увеличились въ количествѣ.

3. *Сѣрое вещество.* Соотвѣтственно сдавленному бѣлому веществу лѣвой стороны, вся лѣвая половина сѣраго вѣщества какъ бы уменьшена въ величинѣ: задній и передній рога представляются укороченными. Центральный каналъ ничего не содержитъ и слегка расширенъ. Лѣвая половина сѣраго вещества представляется усѣянной различной величины круглыми, вытянутыми и бисквитообразными клѣтками, бо́льшая часть которыхъ принадлежитъ элементамъ невроглiи. Клѣтки эти

разбросаны безъ всякаго порядка. Въ боковомъ рогѣ эта инфильтрація выражена рѣзче и она тянятся лентой до центральнаго канала. Начиная съ бокового лѣваго рога и до задняго лѣваго, на границѣ перехода сѣраго вещества въ бѣлое, можно найти большое количество кровеносныхъ сосудовъ. Сравнивая это мѣсто съ правой стороной, нужно отмѣтить, что въ немъ количество сосудовъ увеличено. Сосуды наполнены кровью и слегка расширены. Стѣнки нѣкоторыхъ сосудовъ лѣвой половины сѣраго вещества представляются утолщенными. Это утолщеніе того же характера, что̀ и въ бѣломъ веществѣ. Сосуды, лежащіе по бокамъ центральнаго канала слѣва, не измѣнены; между тѣмъ на правой сторонѣ они, особенно вены, шире, чѣмъ на лѣвой, но стѣнки ихъ здѣсь также не представляютъ уклоненій отъ нормы. Периваскулярныя пространства слегка расширены.

а) *нервныя клѣтки.*

α) *протоплазма.* Количество клѣтокъ въ лѣвой половинѣ сѣраго вещества уменьшено. Въ мѣстахъ, гдѣ рѣзко выраженъ процессъ разрощенія невроглiи и сосудовъ, а именно на мѣстѣ бо́льшого сдавленія, въ переднемъ лѣвомъ рогѣ, клѣтки измѣнены. Контуры протоплазмы хотя почти не измѣнены, но отростковъ у нея часто не видно. Объемъ ея въ нѣкоторыхъ клѣткахъ уменьшенъ и она пріобрѣтаетъ видъ комочка, совершенно лишеннаго отростковъ; въ другихъ клѣткахъ отъ отростковъ остались коротенькіе неокрашенные обрывки. Не смотря на такое состояніе протоплазмы, въ ней рѣдко можно найти общее размельченіе хроматофилей. Чаще замѣчается распаденіе ихъ или въ центрѣ, или на периферіи протоплазмы, да и то не всегда. Иногда въ протоплазмѣ можно видѣть маленькія, совершенно прозрачныя, неокрашенныя, блестящія мѣста то круглыя, то изогнутыя, то продолговатой формы (см. рис. 15). Ихъ бываетъ то по одной, то понѣсколько въ клѣткѣ и располагаются они безъ всякаго порядка, иногда около хроматофильныхъ элементовъ, какъ бы окружая ихъ. Перицеллюлярныя пространства около этихъ клѣтокъ кажутся увеличенными. Въ правой половинѣ сѣраго вещества огромное большинство клѣтокъ не измѣнено. Перицеллюлярныя пространства здѣсь если и увеличены, то не значительно. Отростки ясно замѣтны и

содержать хорошо окрашенные хроматофилы. Попадаются, однако, и здѣсь клѣтки съ измѣненной протоплазмой въ смыслѣ слабаго частичнаго хроматолиза ея, периферическаго или центральнаго. Перицеллюлярное пространство этихъ клѣтокъ увеличено. Протоплазматическіе же отростки не измѣнены.

β) *ядро*. Почти во всѣхъ клѣткахъ той и другой половины сѣраго вещества не измѣнило своего центральнаго положенія, даже и въ тѣхъ клѣткахъ, гдѣ есть хроматолизъ протоплазмы. Въ очень рѣдкихъ случаяхъ попадалось периферическое положеніе ядра. Контуры его иногда зазубрены или слегка вдавлены, но въ бо́льшей части они не измѣнены. Размѣры его не представляютъ уклоненій отъ нормы. Каріоплазма нормальна.

δ) *ядрышко*. Иногда оно окрашено блѣднѣе обычнаго. Въ бо́льшей же части клѣтокъ оно лежитъ концентрически и окрашено нормально. Объемъ и контуры его правильны.

II. **Шейная часть.**

1. *Оболочки* уклоненій отъ нормы не представляютъ.

2. *Бѣлое вещество* уклоненій отъ нормы не представляетъ.

3. *Сѣрое вещество*. Центральный каналъ не расширенъ и пустъ. Кровеносные сосуды не расширены. Въ остальномъ измѣненій тоже нѣтъ.

а) *нервныя клѣтки*.

α) *протоплазма*. Изрѣдка замѣчаются явленія начинающагося слабаго центральнаго хроматолиза. Протоплазматическіе отростки такихъ клѣтокъ нормальны. Перицеллюлярныя пространства иногда расширены. Большая часть клѣтокъ совершенно нормальна. Перицеллюлярныя пространства здѣсь не увеличены.

β) *ядро*. Положеніе его нормально. Контуры, объемъ и каріоплазма не измѣнены.

δ) *ядрышко*. Не измѣнено.

III. **Грудная часть** (выше мѣста давленія).

1. *Оболочки.* Твердая мозговая оболочка въ лѣвой половинѣ, главнымъ образомъ, въ части, соотвѣтственной серединѣ бокового столба, утолщена, причемъ это утолщеніе обязано гиперплязіи наружныхъ слоевъ ея, въ которыхъ сосуды представляются расширенными и наполненными кровью. Стѣнки нѣкоторыхъ изъ нихъ измѣнены: онѣ утолщены на счетъ разростанія ядеръ ихъ наружной оболочки. На правой сторонѣ твердая оболочка не утолщена. Мягкія оболочки нормальны.

2. *Бѣлое вещество.* Конфигурація его не измѣнена. Въ лѣвой половинѣ его, въ области бокового столба имѣется расширеніе нѣкоторыхъ петелъ невроглiи. Въ этихъ петляхъ нервныя волокна разбухли. но не особенно сильно. Количество клѣтокъ невроглiи нѣсколько увеличено. Нѣкоторыя паукообразныя клѣтки кажутся разбухшими. Количество сосудовъ не увеличено, но они всѣ расширены и набиты кровью. Такого же характера измѣненія находятся и въ правой половинѣ, но здѣсь они выступаютъ очень слабо. Въ остальныхъ мѣстахъ уклоненій отъ нормы не замѣтно. Сосудъ, идущій по передней щели, ничего ненормальнаго не представляетъ.

3. *Сѣрое вещество.* Конфигурація его не измѣнена. Количество клѣтокъ невроглiи не увеличено. Мелкіе сосуды расширены и наполнены кровью. Стѣнки ихъ не измѣнены. Периваскулярныя лимфатическія пространства не расширены. Центральный каналъ представляется расширеннымъ слегка и пустымъ.

а) *нервныя клѣтки.*

α) протоплазма. Контуры и объемъ клѣтокъ не измѣнены. Отростки протоплазматическіе достаточно длинны и въ нихъ хорошо видны хроматофили. Попадаются клѣтки, но ихъ очень немного, гдѣ отростки протоплазматическіе укорочены и содержатъ распавшіеся хроматофильные элементы. Это, главнымъ образомъ, замѣтно тамъ, гдѣ наблюдаются и въ протоплазмѣ явленія общаго распада хроматофилей на мелкія глыбки. Иногда хроматолизъ бываетъ выраженъ только въ центрѣ или на периферіи протоплазмы. До пылевиднаго распаденія всѣхъ

хроматофилей дѣло обыкновенно здѣсь не доходитъ. Перицеллюлярное пространство около нѣкоторыхъ клѣтокъ нѣсколько увеличено. Въ клѣткахъ, лежащихъ около центральнаго канала, замѣчаются маленькія, свѣтлыя мѣста, неокрашивающіяся, на подобіе вакуолъ. Протоплазма большей части клѣтокъ, однако, остается совершенно неизмѣненной. Вакуолъ или разрыва ея обнаружить не удается.

β) *ядро*. Контуры его въ нѣкоторыхъ клѣткахъ не ровны, но размѣръ ядеръ не измѣненъ. Въ нѣкоторыхъ клѣткахъ съ хроматолизомъ протоплазмы можно замѣтить эксцентрическое положеніе ядра. Около иныхъ ядеръ виденъ маленькій, свѣтлый ободокъ. Каріоплазма его нормальна.

δ) *ядрышко*. Измѣненій видимыхъ не представляетъ. Красится нормально.

IV. Поясничная часть.

1) *Оболочки*. На ограниченномъ участкѣ, въ области бокового столба, твердая мозговая оболочка въ своихъ наружныхъ слояхъ представляется нѣсколько утолщенной и пронизанной молодыми соединительнотканными элементами; сосуды здѣсь расширены и наполнены кровью. Въ остальныхъ же мѣстахъ dura mater не утолщена. Мягкія мозговыя оболочки, въ мѣстахъ утолщенія твердой оболочки, тоже содержатъ большое количество соединительнотканныхъ элементовъ. Въ остальныхъ же мѣстахъ мягкія оболочки нормальны.

2. *Бѣлое вещество*. Конфигурація его совершенно правильна. Въ области лѣваго бокового столба можно видѣть сильно расширенныя петли невроглiи, которыя въ нѣкоторыхъ мѣстахъ, повидимому, сливаются другъ съ другомъ. Заключенныя въ нихъ нервныя волокна разбухли въ различной степени; часть ихъ даже распалась, часть подверглась фагоцитозу. Количество клѣтокъ невроглiи увеличено, причемъ паукообразныя клѣтки кажутся разбухшими, увеличенными въ объемѣ. Сосуды расширены и наполнены кровью; стѣнки ихъ иногда измѣнены: эндотелій нѣкоторыхъ изъ нихъ, а главнымъ образомъ, ядра

adventitiae кажутся разросшимися. Периваскулярныя пространства вокругъ нѣкоторыхъ сосудовъ расширены. Такія же измѣненія можно обнаружить въ средней части заднихъ столбовъ и въ правой половинѣ бѣлаго вещества, но эти измѣненія здѣсь значительно слабѣе. Сосудъ передней щели почти не измѣненъ, только въ нѣкоторыхъ мѣстахъ ядра его adventitiae представляются разросшимися.

3) *Сѣрое вещество.* Конфигурація сѣраго вещества не нарушена. На мѣстѣ перехода лѣваго задняго рога въ передній видны расширенные и наполненные кровью сосуды. Ядра adventitiae нѣкоторыхъ изъ нихъ представляются разросшимися и набухшими. Количество сосудовъ не увеличено. Въ остальныхъ мѣстахъ сѣраго вещества можно отмѣтить только небольшое расширеніе сосудовъ, наполненныхъ кровью. Большіе сосуды, по бокамъ центральнаго канала, представляются неизмѣненными и нерасширенными. Что же касается клѣтокъ невроглiи, то здѣсь количество ихъ не увеличено. Периваскулярныя лимфатическія пространства расширены. Центральный каналъ расширенъ и пустъ. Эпителій его не измѣненъ.

а) *нервныя клѣтки.*

α) *протоплазма.* Контуры протоплазмы и объемъ ея нигдѣ не измѣнены. Хроматофильные элементы почти во всѣхъ клѣткахъ красятся хорошо и не измѣнены. Ахроматическое вещество не измѣнено, вауколъ не содержитъ. Перицеллюлярныя пространства около нѣкоторыхъ клѣтокъ довольно широки. Нѣкоторыя немногія клѣтки содержатъ распавшіеся по всей протоплазмѣ въ мелкія глыбки хроматофили. Протоплазматическіе отростки ихъ иногда укорочены, а хроматофили ихъ распались.

β) *ядро.* Положеніе ядра во всѣхъ клѣткахъ правильное. Контуры его иногда зазубрены. Объемъ и каріоплазама его не измѣнены.

с) *ядрышко.* Красится нормально; положеніе его вполнѣ правильное.

Вторичныя перерожденія (по Marchi).

1. *Поясничная часть.* Въ области переднихъ столбовъ ясно видно перерожденіе: крупныя глыбки здѣсь скопляются въ большомъ количествѣ. По направленію къ боковымъ столбамъ эти глыбки уменьшаются въ числѣ значительно и далѣе кзади являются уже разбросанными, держась преимущественно краевъ. На лѣвой сторонѣ количество глыбокъ больше, чѣмъ на правой. Противъ лѣвой задней боковой борозды имѣется нѣкоторое скопленіе глыбокъ. Кромѣ того, видны перерожденныя волокна въ передней спайкѣ, а равно перерождены и волокна комиссуральныя, идущія отъ передней спайки къ клѣткамъ переднихъ роговъ и къ боковымъ столбамъ. Затѣмъ, въ переднихъ корешкахъ встрѣчаются въ небольшомъ количествѣ глыбки. Въ заднихъ столбахъ тоже имѣются глыбки, но онѣ здѣсь очень разбросаны. Въ остальныхъ мѣстахъ перерожденія не видно.

2) *Грудная часть* (выше мѣста сдавленія). Перерожденіе, начавшись довольно густо въ самомъ заднемъ отдѣлѣ бокового столба, на границѣ съ задними корешками, распространяется далѣе кпереди, причемъ держится преимущественно краевъ мозга. Постепенно уменьшаясь по мѣрѣ приближенія къ переднимъ пирамиднымъ пучкамъ, оно сходитъ въ этихъ послѣднихъ на нѣтъ. Такая картина перерожденія рѣзче выражена на лѣвой сторонѣ, чѣмъ на правой. Въ заднихъ столбахъ, въ задней трети ихъ и, главнымъ образомъ, въ лѣвой половинѣ скопляется нѣкоторое количество глыбокъ. Видны перерожденныя волокна и въ заднихъ корешкахъ. Передняя и задняя спайки, а равно и комиссуральныя волокна и передніе корешки не перерождены.

3) *Шейная часть.* Перерожденіе занимаетъ тѣ же области, какія были затронуты и въ грудномъ отдѣлѣ, но здѣсь оно выражено гораздо меньше, а глыбки являются болѣе разбросанными. Въ лѣвой половинѣ перерожденіе выражено нѣсколько яснѣе, чѣмъ въ правой. Въ переднихъ и заднихъ корешкахъ, а равно въ бѣлой спайкѣ и въ комиссуральныхъ волокнахъ перерожденія нѣтъ.

Опытъ четырнадцатый.

Кошка, вѣсомъ 2891,0, *жила 7 мѣсяцевъ и 25 дней.*

18 21/x 99 г. подъ хлороформнымъ наркозомъ вложена черезъ трепанаціонное отверстіе, сдѣланное съ лѣвой стороны позвоночника, въ нижнегрудной части его, ламинарія, длиною въ 1 mm. При введеніи ея судорогъ не замѣчалось.

Послѣ операціи, къ вечеру, въ походкѣ измѣненій не видно.

22/x. Утромъ видна сильная слабость въ заднихъ конечностяхъ при ходьбѣ. Кошка больше сидитъ. Тазовые органы не разстроены.

23/x. Походка очень нетвердая и похожа на атактическую: при ходьбѣ кошка широко разставляетъ заднія конечности. Изслѣдованіе болевой чувствительности, тактильной и мышечнаго чувства не даетъ указаній на разстройство ихъ. Колѣнные рефлексы не повышены. Ригидности мышцъ нѣтъ.

27/x. In statu quo.

3/xi. Рана подживаетъ правильно. Шаткость походки остается попрежнему. Въ остальномъ измѣненій нѣтъ.

7/xi. Рана поджила первичнымъ натяженіемъ.

20/xi. Нетвердость и атаксія при ходьбѣ въ заднихъ конечностяхъ становятся нѣсколько меньше.

28/xi. In statu quo.

9/xii. При прыганіи за мышенкомъ не можетъ сдѣлать точнаго прыжка и неловко падаетъ назадъ.

21/xii. Измѣненій не видно.

23/i 900 г. При ходьбѣ атаксія въ заднихъ конечностяхъ едва замѣтна, но прыжокъ за мышенкомъ часто не удается.

15/ii In statu quo.

14/iii до 13/v. In statu quo.

15/vi. In statu quo. Убита перерѣзкой обѣихъ шейныхъ каротидъ.

Аутопсія. При осмотрѣ внутреннихъ органовъ макроскопически ничего ненормальнаго не найдено. Мочевой пузырь пустъ. Трепанаціонное отверстіе въ позвоночникѣ отыскивается съ трудомъ: оно заросло плотною фиброзною оболочкою и, кромѣ того, костные края его сужены. Осмотръ позвоночнаго канала въ этой области обнаружилъ, что ламинарія, разбухшая до 9 mm., находится тамъ, гдѣ она была вложена. Вся ламинарія, лежащая

своимъ длинникомъ параллельно оси мозга, кругомъ обросла соединительнотканною оболочкой, которая въ свою очередь съ одной стороны срослась съ твердой мозговой оболочкой, а съ другой съ periosteum стѣнки позвоночнаго канала. Въ окружности ламинаріи видна гиперемія сосудовъ твердой мозговой оболочки. Уменьшая своимъ присутствіемъ вмѣстимость позвоночнаго канала и давя на лѣвый боковой столбъ спинного мозга, ламинарія оттѣсняетъ послѣдній къ правой стѣнкѣ канала, чѣмъ и нарушаетъ прямое направленіе длинника мозга. На поперечномъ разрѣзѣ, проведенномъ одновременно черезъ позвонокъ, ламинарію и мозгъ, очень ясно видно, что ламинарія окостенѣла до половины своей ширины, начиная съ мѣста прирощенія ею оболочки къ periosteum; затѣмъ, видно, какъ она вдавила лѣвый боковой столбъ внутрь мозга, а равно ею сплющенъ нѣсколько и лѣвый передній столбъ, благодаря прижатію его къ стѣнкѣ позвоночнаго канала. На этомъ же разрѣзѣ можно видѣть, что оболочка, окружающая ламинарію, свободно отстаетъ отъ нея. Dura mater утолщена въ мѣстѣ нахожденія ламинаріи и на мѣстѣ тѣснаго прилеганія оболочки къ переднеправой стѣнкѣ позвоночнаго канала. На остальномъ протяженіи оболочки и мозгъ представляются нормальными.

Микроскопическое изслѣдованіе.

I. Мѣсто сдавленія.

1. *Оболочки.* Начиная съ лѣвой задней боковой борозды и до передней щели, твердая мозговая оболочка утолщена на счетъ гиперплязіи ея наружныхъ слоевъ. Это утолщеніе достигаетъ замѣтной степени въ мѣстѣ прикрѣпленія къ dura mater окружающей ламинарію оболочки, которая состоитъ изъ соединительнотканныхъ волоконъ, пронизанныхъ мелкими соединительнотканными клѣтками и эпителіоидными, и гигантскими. Сосуды здѣсь нерѣдко утолщены. Затѣмъ, здѣсь иногда попадаются блестящія различной формы известковыя бляшки. Въ области праваго передняго столба твердая оболочка также нѣсколько утолщена на ограниченномъ протяженіи. Въ остальныхъ мѣстахъ она не измѣнена. Мягкія оболочки не измѣнены, за исключеніемъ ограниченнаго участка, соотвѣтствующаго мѣсту положенія самой ламинаріи, гдѣ онѣ представляются нѣсколько инфильтрированными форменными элементами, а сосуды расширенными и наполненными кровью; стѣнки сосудовъ не измѣнены.

2. *Бѣлое вещество.* Конфигурація его измѣнена: середина лѣваго бокового столба, соотвѣтственно положенію ламинаріи,

представляется вдавленной, на подобіе чиши, внутрь мозга. Въ этой области нѣкоторыя краевыя петли невроглiи сдавлены, а болѣе центральныя, наоборотъ, расширены; заключенныя въ нихъ нервныя волокна мѣстами разбухли, частью подверглись фагоцитозу. Сосуды расширены и представляются нѣсколько извитыми; стѣнки нѣкоторыхъ изъ нихъ измѣнены по тому же типу, какъ и въ предыдущихъ опытахъ; количество ихъ не увеличено. Количество же клѣтокъ невроглiи увеличено. Балки невроглiи утолщены. Тѣ же измѣненія, но въ болѣе слабой степени и притомъ только мѣстами, замѣтны и въ переднемъ столбѣ лѣвой стороны. Въ правой сторонѣ и въ заднихъ столбахъ совершенно не видно измѣненій. Вообще измѣненія въ бѣломъ веществѣ, не смотря на большое вдавленіе, сравнительно не велики. Сосудъ, идущій по передней щели, не измѣненъ.

3. *Сѣрое вещество.* Вся лѣвая половина представляется сплющенной, благодаря чему оба рога передній и задній кажутся вытянутыми въ длину и уменьшенными въ ширину. Нѣкоторые сосуды, на границѣ съ бѣлымъ веществомъ лѣвой половины, представляются расширенными. Въ остальныхъ мѣстахъ они не расширены. Центральный каналъ не расширенъ. Въ остальномъ измѣненій не видно.

а) *нервныя клѣтки.*

α) протоплазма. Количество клѣтокъ въ лѣвой половинѣ не уменьшено. Нѣкоторыя клѣтки, особенно мелкія, измѣнены. Контуры ихъ иногда не ровны, хроматофильные элементы распались въ мелкія зернышки, большею частью, по всему протяженію протоплазмы, причемъ въ ахроматическомъ веществѣ часто видны свѣтлыя, неокрашенныя или слабо окрашенныя мѣста, контурированныя, не сливающіяся между собою. Такія же измѣненія хроматическаго и ахроматическаго веществъ можно наблюдать и въ протоплазматическихъ отросткахъ. Перицеллюлярныя пространства, бо́льшею частью, расширены. Въ крупныхъ клѣткахъ переднихъ роговъ протоплазма не измѣнена. Объемъ протоплазмы нормаленъ.

в) *ядро*. Иногда лежитъ периферически, но большею частью правильно. Контуры его иногда неправильны. Каріоплазма его иногда измѣнена: перекладинъ ея не видно: вмѣсто нихъ замѣчается только зернистая масса, окрашивающаяся диффузно. Въ большей же части клѣтокъ каріоплазма ядра нормальна. Объемъ ядра не измѣнёнъ.

δ) *ядрышко* лежитъ всюду правильно и измѣненій не не представляетъ.

II. **Шейная часть.**

1. *Оболочки*. Уклоненій отъ нормы не видно.

2. *Бѣлое вещество*. Не измѣнено.

3. *Сѣрое вещество*. Центральный каналъ не расширенъ. Въ остальномъ также измѣненій нѣтъ.

а) *нервныя клѣтки*.

α) *протоплазма*. Контуры протоплазмы не измѣнены. Хроматофильные эмементы почти во всѣхъ клѣткахъ красятся правильно и размѣры ихъ не измѣнены. Попадаются изрѣдка мелкія клѣтки, гдѣ видно распаденіе хроматофилей на мелкія глыбки, причемъ это распаденіе распространяется иногда и на хроматофили протоплазматическихъ отростковъ. Перицеллюлярныя пространства не увеличены.

β) *ядро*. Лежитъ концентрически и измѣненій не представляетъ ни въ контурахъ, ни въ объемѣ, ни въ своемъ строеніи.

δ) *ядрышко*. Уклоненій отъ нормы не представляетъ.

III. **Грудная часть** (выше мѣста сдавленія).

1. *Оболочки.* Твердая мозговая оболочка въ области середины праваго бокового столба представляетъ расширеніе сосудовъ, которые наполнены кровью, но стѣнки ихъ не измѣнены. Въ остальныхъ мѣстахъ сосуды не расширены. Утолщенія оболочки не замѣчается. Мягкія оболочки нормальны всюду.

2. *Бѣлое вещество.* Конфигурація не измѣнена. Разбуханія волоконъ нѣтъ, а равно и въ остальномъ нѣтъ измѣненій.

3. *Сѣрое вещество.* Конфигурація правильна. Сосуды мелкіе расширены нѣсколько, но стѣнки ихъ не измѣнены. Центральный каналъ не расширенъ и содержитъ остатки свернувшейся лимфатической жидкости.

а) *нервныя клѣтки.*

α) *протоплазма.* Хроматофильные элементы въ бо́льшей части клѣтокъ, а равно и ахроматическое вещество относятся къ окраскѣ правильно. Хроматофили клѣтокъ и протоплазматическихъ отростковъ не измѣнены. Контуры клѣтокъ правильны. Въ нѣкоторыхъ клѣткахъ хроматофили распались на всемъ протяженіи пртоплазмы, въ другихъ же хроматофили распались только въ центрѣ ея. Въ протоплазматическихъ отросткахъ такихъ клѣтокъ виденъ тоже распадъ хроматофилей. Изрѣдка въ протоплазмѣ встрѣчаются маленькія, свѣтлыя, неокрашенныя мѣста, на подобіе вакуолъ. Перицеллюлярныя пространства изрѣдка увеличены вокругъ измѣненныхъ клѣтокъ, но, большею частью, они не расширены. Размѣры протоплазмы не увеличены.

β) *ядро.* Лежитъ почти всюду концентрически. Изрѣдка въ мелкихъ клѣткахъ, гдѣ есть хроматолизъ, оно находится на периферіи. Каріоплазма его совершенно не измѣнена. Измѣненія объема ядра не видно. Контуры его иногда не ровны.

δ) *ядрышко.* Измѣненій не представляетъ. Положеніе правильное.

IV. Поясничная часть.

1. *Оболочки.* Уклоненій отъ нормы не представляютъ.

2. *Бѣлое вещество.* Не измѣнено.

3. *Сѣрое вещество.* Центральный каналъ не расширенъ. Въ остальномъ также измѣненій нѣтъ.

а) *нервныя клѣтки.*

α) *протоплазма.* Контуры клѣтокъ, большею частью, правильны. Въ нѣкоторыхъ клѣткахъ на всемъ протяженіи протоплазмы или только въ центрѣ ея хроматофили распались на мелкія зернышки, что особенно замѣтно въ мелкихъ клѣткахъ. Въ ахроматическомъ веществѣ изрѣдка видны свѣтлыя, маленькія, неокрашенныя мѣста, на подобіе вакуолъ. Протоплазматическіе отростки не укорочены. Хроматофили въ нѣкоторыхъ изъ нихъ распались. Большею же частью клѣтки, особенно крупныя, не измѣнены. Хроматофили въ нихъ красятся хорошо, а ахроматическое вещество не окрашено. Перицеллюлярныя пространства не увеличены.

β) *ядро.* Лежитъ почти всюду правильно концентрически. Изрѣдка и притомъ въ мелкихъ клѣткахъ оно лежитъ переферически. Каріоплазма его нормальна. Размѣры его не измѣнены. Контуры иногда зазубрены.

δ) *ядрышко.* Не измѣнено.

Вторичныя перерожденія (по Marchi).

1. *Поясничная часть.* Перерожденіе нигдѣ не обнаруживается.

2. *Грудная часть* (выше мѣста сдавленія). Перерожденія не видно.

3. *Шейная часть.* Перерожденіе отсутствуетъ.

Опытъ пятнадцатый.

Кошка, вѣсомъ 2904,0, *жила 7 мѣсяцевъ и 24 дня.*

18²¹/x 99 г. подъ хлороформомъ сдѣлано съ лѣвой стороны позвоночника трепанаціонное отверстіе въ дужкѣ позвонка нижнегрудной области и вложена черезъ него въ позвоночный каналъ ламинарія, длиною въ ½ mm. При вложеніи судорогъ не было.

Послѣ операціи, вечеромъ, замѣчается нетвердость въ заднихъ конечностяхъ при ходьбѣ.

22/x. Сегодня параличъ обѣихъ заднихъ конечностей; хвостъ опущенъ. Ничего не ѣстъ.

23/x. Параличъ in statu quo. Не мочится. Чувствительность болевая въ заднихъ конечностяхъ понижена. Колѣнные рефлексы повышены.

24/x. Стала мочиться. Понемногу ѣстъ.

27/x. Параличъ сталъ нѣсколько слабѣе. Ригидности нѣтъ.

30/x. Начала понемногу при ходьбѣ дѣйствовать задними конечностями, но часто еще падаетъ назадъ. Тазовые органы не разстроены.

2/xi. Задними конечностями стала дѣйствовать лучше, но ходитъ широко разставляя ихъ.

5/xi. При ходьбѣ уже не падаетъ назадъ, но въ заднихъ конечностяхъ видна большая нетвердость. Изслѣдованіе болевой чувствительности не даетъ теперь опредѣленныхъ данныхъ. Изслѣдованіе мышечнаго и осязательнаго чувства, показало, что они не разстроены. Рана зажила первичнымъ натяженіемъ.

15/xi. При ходьбѣ замѣчается въ заднихъ конечностяхъ нетвердость. Колѣнные рефлексы ничего особеннаго не представляютъ.

14/xii In statu quo.

18/ii 1900 г. Нетвердость въ заднихъ конечностяхъ стала еще меньше.

13/iii. In statu quo.

15/iv. In statu quo.

19/v. Нетвердость въ заднихъ конечностяхъ отмѣчается только при прыганіи кошки за мышенкомъ въ банкѣ, стоящей на столѣ: кошка не можетъ сдѣлать надлежащаго скачка. При ходьбѣ нетвердости не замѣтно.

14/vi. In statu quo. Убита проколомъ въ сердце.

Аутопсія. Во внутреннихъ органахъ макроскопически ничего ненормальнаго не обнаружено. Трепанаціонное отверстіе отыскивается съ трудомъ: оно сузилось и заросло твердой фиброзной оболочкой. При вскрытіи позвоночнаго канала обнаружено, что ламинарія, разбухшая до 9 mm., находится на лѣвой сторонѣ мозга, сильно сдавливая его въ области бокового столба и, отчасти, давя своимъ концомъ на передній столбъ. Вся ламинарія окружена очень тонкой капсулой, сросшейся съ твердой мозговой оболочкою. Сосуды твердой мозговой оболочки въ этой области расширены, особенно у верхняго конца ламинаріи.

Весь спинной мозгъ въ данной области оттѣсненъ къ правой стѣнкѣ позвоночнаго канала и прижатъ къ ней, такъ что прямое направленіе оси мозга измѣнено. На поперечномъ разрѣзѣ, проведенномъ черезъ мозгъ, ламинарію и позвонокъ, видно, что ламинарія прижимаетъ и правый передній столбъ къ правопередней стѣнкѣ позвоночнаго канала. Оболочка, окружающая ламинарію, мягкую на ощупь, свободно отстаетъ отъ нея, а равно и самая ламинарія легко отстаетъ отъ dura mater. Съ фиброзной оболочкой трепанаціоннаго отверстія оболочка ламинаріи, а равно и dura mater, не срослись. На остальномъ протяженіи оболочки и мозгъ представляются нормальными.

Микроскопическое изслѣдованіе.

I. Мѣсто сдавленія.

1. *Оболочки.* Соотвѣтственно положенію ламинаріи, въ области середины лѣваго бокового столба твердая мозговая оболочка утолщена на счетъ гиперплязіи своихъ наружныхъ слоевъ и инфильтраціи ихъ соединительнотканными клѣтками. Это утолщеніе распространяется нѣсколько кпереди, но не доходитъ до передняго столба. Назади оно кончается, не доходя лѣвой боковой задней борозды. Окружающая ламинарію оболочка свободно обнимаетъ послѣднюю и сростается мѣстами съ dura mater. Она состоитъ изъ фиброзныхъ волоконъ, сосудовъ съ утолщенными стѣнками и массы форменныхъ элементовъ различной величины и формы. Среди нихъ больше всего попадается клѣтокъ эпителіоидныхъ и гигантскихъ, которыя внѣдряются въ края ламинаріи и заходятъ даже внутрь ея. Кромѣ того, здѣсь можно встрѣтить круглыя или продолговатыя отложенія извести. Въ области праваго передняго столба dura mater также нѣсколько утолщена на счетъ вновь образовавшихся соединительнотканныхъ волоконъ. Мягкія мозговыя оболочки въ этомъ мѣстѣ, а равно и въ мѣстѣ нахожденія ламинаріи, мѣстами содержатъ увеличенное количество клѣтокъ соединительнотканныхъ, а сосуды ихъ расширены и наполнены кровью. Въ остальныхъ мѣстахъ оболочки не измѣнены.

2. *Бѣлое вещество.* Конфигурація его измѣнена: лѣвый боковой столбъ сдавленъ, а передній столбъ, благодаря этому, выдался нѣсколько кпереди. Въ этой сдавленной области можно

встрѣтить нѣсколько расширенныхъ сосудовъ; нѣкоторые изъ нихъ имѣютъ измѣненныя стѣнки: эндотелій ихъ и ядра adventitiae представляются нѣсколько разросшимися. Количество сосудовъ не увеличено. Мѣстами видно расширеніе петелъ невроглiи съ разбухшими въ нихъ нервными волокнами, изъ которыхъ часть подверглась фагоцитозу. Ближе къ переднему лѣвому столбу и въ немъ самомъ расширенныхъ петелъ невроглiи нѣсколько бо́льше. Въ правой половинѣ бѣлаго вещества въ области передне-бокового столба расширенныхъ петелъ невроглiи нѣсколько больше, чѣмъ въ лѣвой сторонѣ; въ остальномъ здѣсь измѣненія тѣ же, что́ и въ лѣвой соотвѣтствующей области. Количество клѣтокъ невроглiи увеличено; балки невроглiи представляются утолщенными нѣсколько. Въ остальныхъ областяхъ бѣлаго вещества измѣненій не видно. Сосудъ, идущій по передней щели, нѣсколько расширенъ, но стѣнки его не измѣнены; равно нѣсколько расширенъ и сосудъ, идущій по задней щели. Въ общемъ измѣненія бѣлаго вещество сравнительно не значительны.

3. *Сѣрое вещество.* Лѣвая половина его нѣсколкко сдавлена, благодаря чему оба рога задній и передній представляются вытянутыми въ длину. Мелкіе сосуды почти всѣ расширены и наполнены кровью; но стѣнки ихъ не измѣнены. Центральный каналъ расширенъ и содержитъ лимфатическую свернувшуюся жидкость. Въ остальномъ измѣненій нѣтъ.

а) *нервныя клѣтки.*

α) *протоплазма.* Контуры клѣтокъ почти всюду правильны. Изрѣдка они нѣсколько не ровны. Хроматофильные элементы въ нѣкоторыхъ клѣткахъ распались въ мелкую пыль по всей протоплазмѣ или только мѣстами. При полномъ распаденіи хроматофилей изрѣдка наблюдается въ мелкихъ клѣткахъ, около центральнаго канала, какъ бы разрѣженіе протоплазмы. Кромѣ того, въ нѣкоторыхъ клѣткахъ, гдѣ хроматофили хотя и сохранились, видны свѣтлыя, неокрашенныя мѣста, какъ это встрѣчалось въ клѣткахъ опыта 13-го. Протоплазматическіе отростки красятся нормально. Большею частью, клѣтки не представляютъ уклоненій отъ нормы, въ особенности крупныя въ переднихъ рогахъ. Перицеллюлярныя пространства, большею частью, не увеличены.

β) *ядро.* Лежитъ почти во всѣхъ клѣткахъ правильно. Иногда въ клѣткахъ съ хроматолизомъ протоплазмы оно лежитъ периферически, но выхода наружу протоплазмы не видно. Контуры и размѣры его, а равно и каріоплазма не измѣнены.

γ) *ядрышко.* Не измѣнено.

II. Шейная часть.

1. *Оболочки.* Не измѣнены.

2. *Бѣлое вещество.* Уклоненій отъ нормы не представляетъ.

3. *Сѣрое вещество.* Конфигурація правильна. Центральный каналъ не расширенъ. Нѣкоторые мелкіе сосуды расширены и наполнены кровью, но стѣнки ихъ не измѣнены.

а) *нервныя клѣтки.*

α) *протоплазма.* Контуры ея повсюду правильны. Хроматофили и ахроматическое вещество относятся къ окраскѣ правильно. Размѣры ихъ и контуры правильны. Въ очень немногихъ клѣткахъ видно иногда частичное распаденіе хроматофилей. Протоплазматическіе отростки нормальны. Перицеллюлярныя пространства не увеличены.

β) *ядро.* Перемѣщенія его не видно. Каріоплазма его нормальна и красится хорошо. Контуры и размѣры его правильны.

δ) *ядрышко.* Не измѣнено.

III. Грудная часть (выше мѣста сдавленія).

1. *Оболочки.* Твердая мозговая оболочка въ области лѣваго бокового столба нѣсколько утолщена на счетъ гиперплязіи ея наружныхъ слоевъ, гдѣ сосуды представляются расширенными и наполненными кровью. Это утолщеніе распространяется и

на область лѣваго передняго столба и отчасти на правый передній столбъ. Въ остальныхъ мѣстахъ твердая оболочка не измѣнена. Мягкія мозговыя оболочки нигдѣ не измѣнены.

2. *Бѣлое вещество.* Въ лѣвой половинѣ, въ области бокового столба замѣчается расширеніе нѣкоторыхъ сосудовъ. Въ остальномъ же измѣненій въ бѣломъ веществѣ на всемъ его протяженіи не видно. Сосудъ передней щели не измѣненъ.

3. *Сѣрое вещество.* Конфигурація его правильна. Центральный каналъ не расширенъ и содержитъ немного свернувшейся лимфатической жидкости. Сосуды мелкіе нѣсколько расширены и наполнены кровью Въ остальномъ измѣненій не видно.

а) *нервныя клѣтки.*

α) *протоплазма.* Контуры ея и объемъ всюду правильны. Хроматофили и ахроматическое вещество въ протоплазмѣ и ея отросткахъ относятся къ окраскѣ правильно. Изрѣдка встрѣчаются клѣтки съ распавшимися хроматофилями на мелкія зернышки, да и то больше частично, центрально. Протоплазматическіе отростки нормальны. Перицеллюлярныя пространства не расширены.

β) *ядро.* Положеніе его правильное. Каріоплазма красится нормально. Контуры и размѣры не измѣнены.

δ) *ядрышко.* Измѣненій не представляетъ.

IV. Поясничная часть.

1. *Оболочки.* Не измѣнены.

2. *Бѣлое вещество.* Конфигурація правильна. Нѣкоторые сосуды бѣлаго вещества расширены, но стѣнки ихъ не измѣнены. Въ остальномъ измѣненій нѣтъ.

3. *Сѣрое вещество.* Центральный каналъ нѣсколько расширенъ. Сосуды слегка расширены и наполнены кровью. Въ остальномъ измѣненій не замѣчается.

а) *нервныя клѣтки.*

α) *протоплазма.* Контуры протоплазмы правильны. Почти во всѣхъ клѣткахъ протоплазма не измѣнена. Изрѣдка попадаются клѣтки, гдѣ хроматофили распадаются на мелкія глыбки въ извѣстныхъ мѣстахъ протоплазмы. Ахроматическое же вещество не измѣнено. Протоплазматическіе отростки нормальны. Перицеллюлярныя пространства вокругъ нѣкоторыхъ крупныхъ клѣтокъ представляются расширенными слегка.

β) *ядро.* Лежитъ правильно, уклоненій отъ нормы въ своихъ контурахъ и размѣрахъ не представляетъ.

б) *ядрышко.* Положеніе и окраска нормальны.

Вторичныя перерожденія (по Marchi).

1. *Поясничная часть.* Перерожденія почти не видно. Встрѣчаются въ области переднихъ столбовъ нѣсколько разбросанныхъ глыбокъ и изрѣдка попадаются комиссуральныя перерожденныя волокна, идущія отъ передней спайки къ боковымъ столбамъ.

2. *Грудная часть* (выше мѣста сдавленія). Перерожденныхъ волоконъ не видно.

3. *Шейная часть.* Перерожденія не замѣчается.

Опытъ шестнадцатый.

Кошка, вѣсомъ 2365,0, *жила 9 мѣсяцевъ и 2 дня.*

$18^{23}/_{IX}99$ г. подъ хлороформнымъ наркозомъ вложена черезъ трепанаціонное отверстіе въ лѣвой сторонѣ позвоночника, въ нижнегрудной части его, ламинарія, длиною въ 1 mm. При вложеніи судорогъ не замѣчалось.

Послѣ операціи, вечеромъ, видна нетвердость въ заднихъ конечностяхъ, особенно въ лѣвой.

24/IX. Нетвердость заднихъ конечностей при ходьбѣ усилилась, но паралича нѣтъ. Тазовые органы не разстроены. Приданное ненормальное положеніе заднимъ конечностямъ не скоро замѣчается кошкою. Колѣнные рефлексы повышенными считать нельзя.

25/IX. In statu quo.

27/IX. In statu quo.

1/X. Рана поджила первичнымъ натяженіемъ.

15/X. При ходьбѣ попрежнему видна нетвердость въ заднихъ ногахъ. Ригидности нѣтъ. Разстройства мышечнаго чувства обнаружить не удается.

20/XI. In statu quo.

14/XII. In statu quo.

15/I —1900 г. Ходитъ сравнительно свободно; нетвердость въ заднихъ конечностяхъ уменьшается.

18/II. In statu quo.

23/III При ходьбѣ въ заднихъ конечностяхъ ничего почти не замѣчается, но при прыганіи за мышенкомъ видна нетвердость въ нихъ. Колѣнные рефлексы не повышены.

23/VI In statu quo. Убита перерѣзкой каротидъ на шеѣ.

Аутопсія. Во внутреннихъ органахъ ничего ненормальнаго не найдено. При осмотрѣ позвоночника найдено, что трепанаціонное отверстіе отыскивается съ трудомъ: оно сузилось и затянуто плотной фиброзной оболочкой. При вскрытіи позвоночнаго канала обнаружено, что ламинарія, разбухшая до 6 mm., мягкая на ощупь, лежитъ въ лѣвой сторонѣ канала и давитъ, главнымъ образомъ, на область лѣваго задняго столба, въ который она упирается подъ острымъ угломъ. Благодаря этому давленію, въ данномъ мѣстѣ мозга образовалась вогнутость въ видѣ ниши, а мозгъ прижатъ къ правой боковой стѣнкѣ позвоночнаго канала. Ламинарія не окружена сплошь оболочкой, а только по краямъ прикрѣплена соединительнотканными перемычками къ твердой мозговой оболочкѣ. Сосуды твердой оболочки въ мѣстѣ давленія нѣсколько гиперемированы. На остальномъ протяженіи и оболочки, и мозгъ нормальны.

Микроскопическое изслѣдованіе.

I. Мѣсто сдавленія.

1. *Оболочки.* Твердая мозговая оболочка въ области задней части лѣваго бокового и лѣваго задняго столбовъ утолщена на счетъ прироста ея наружныхъ слоевъ. Тамъ, гдѣ непосредственно лежала ламинарія, оболочка нѣсколько сдавлена имъ,

но тѣмъ не менѣе на наружномъ слоѣ ея видны вновьобразованныя соединительнотканныя волокна и инфильтрація форменными элементами, которая, отчасти, обнаруживается и во всей толщѣ ея; сосуды ея расширены и наполнены кровью. Утолщенная часть твердой мозговой оболочки незамѣтно переходитъ въ оболочку, окружающую съ боковъ ламинарію и состоящую изъ фиброзныхъ волоконъ, мелкихъ клѣтокъ, а главнымъ образомъ, изъ болѣе крупныхъ эпителіоидныхъ и, отчасти, гигантскихъ клѣтокъ. Кромѣ того, здѣсь встрѣчаются разбросанными различной формы мелкія известковыя бляшки. Кровеносные сосуды этой оболочки измѣнены: эндотелій и ядра adventitiae ихъ разрослись. Мягкія оболочки въ этомъ мѣстѣ, благодаря новообразованнымъ соединительнотканнымъ волокнамъ и увеличенному количеству клѣточныхъ элементовъ, представляются утолщенными; нѣкоторые сосуды ихъ расширены и наполнены кровью. Въ остальныхъ мѣстахъ мозговыя оболочки не измѣнены.

2. *Бѣлое вещество.* Конфигурація его не правильна: задній отдѣлъ лѣваго бокового столба сильно вдавленъ внутрь и лѣвый задній столбъ сплющенъ. На мѣстѣ, наиболѣе вдавленномъ, имѣется расширеніе сосудовъ бѣлаго вещества, нѣкоторое увеличеніе паукообразныхъ клѣтокъ невроглiи и, рѣдко, набуханіе нервныхъ волоконъ, лежащихъ въ расширенныхъ петляхъ невроглiи. Большая же часть петелъ невроглiи здѣсь представляется не расширенной и нервныя волокна, въ нихъ заключенныя, не измѣнены. Въ другихъ мѣстахъ бѣлаго вещества измѣненій почти нѣтъ, да и вообще, не смотря на сильное сдавливаніе бѣлаго вещества, измѣненія въ немъ сравнительно не значительны. Сосудъ передней щели не расширенъ, стѣнки его не измѣнены.

3. *Сѣрое вещество.* Лѣвый задній рогъ отодвинутъ кпереди. Нѣкоторые сосуды расширены и наполнены кровью. Въ остальномъ измѣненій нѣтъ.

а) *нервныя клѣтки.*

α) *протоплазма.* Контуры и объемъ протоплазмы правильны. Хроматофили нормальны по размѣрамъ и красятся нормаль-

но, ахроматическое вещество не поражено. Въ нѣкоторыхъ клѣткахъ, чаще въ мелкихъ около центральнаго канала, хроматофили распались на мелкія глыбки по всей протоплазмѣ или только въ одной какой-либо части ея. Иногда въ протоплазмѣ встрѣчаются свѣтлыя, маленькія, неокрашенныя мѣста, на подобіе вакуолъ. Въ протоплазматическихъ отросткахъ видно иногда распаденіе хроматофилей на мелкія зернышки. Нѣкоторыя перицеллюлярныя пространства увеличены.

в) *ядро.* Положеніе его во всѣхъ крупныхъ клѣткахъ правильное. Въ болѣе мелкихъ клѣткахъ, гдѣ есть хроматолизъ, оно лежитъ иногда периферически, причемъ каріоплазма его иногда какъ бы зернисто распадается и красится диффузно. Большею же частью, ядро не измѣнено.

д) *ядрышко.* Измѣненій не представляетъ.

II. **Шейная часть.**

1. *Оболочки.* Не измѣнены; только нѣкоторые сосуды ихъ расширены и наполнены кровью.

2. *Бѣлое вещество.* Конфигурація правильна; нѣкоторые сосуды слегка расширены. Въ остальномъ измѣненій нѣтъ.

3. *Сѣрое вещество.* Центральный каналъ не расширенъ; Сосуды,особенно болѣе крупные,расширены и наполнены кровью. Въ остальномъ измѣненій нѣтъ.

а) *нервныя клѣтки.*

а) *протоплазма.* Контуры ея и объемъ всюду правильны; хроматофили и ахроматическое вещество почти всюду относятся къ окраскѣ правильно; размѣры хроматофилей нормальны. Встрѣчются нѣкоторыя клѣтки, гдѣ хроматофили распадаются на болѣе мелкія глыбки въ центральной части протоплазмы; ахроматическое вещество, однако, въ такой протоплазмѣ не измѣнено. Протоплазматическіе отростки нормальны. Перицеллюлярныя пространства не расширены.

β) ядро. Лежитъ правильно. Каріоплазма его, а равно размѣры и контуры не измѣнены.

δ) ядрышко. Не измѣнено.

III. **Грудная часть** (выше мѣста сдавленія).

1. *Оболочки.* Измѣненій нѣтъ. Сосуды нѣкоторые въ твердой и мягкихъ оболочкахъ расширены и наполнены кровью.

2. *Бѣлое вещество.* Измѣненій не видно; только нѣкоторые сосуды нѣсколько расширены.

3. *Сѣрое вещество.* Конфигурація правильна. Сосуды расширены и наполнены кровью. Возлѣ мелкихъ нѣкоторыхъ сосудовъ лимфатическія пространства нѣсколько расширены. Центральный каналъ не расширенъ. Въ остальномъ также нѣтъ измѣненій.

а) *нервныя клѣтки.*

α) протоплазма. Контуры и объемъ повсюду правильны. Хроматофильные элементы не измѣнены, а равно и ахроматическое вещество, и протоплазматическіе отростки. Попадаются нѣкоторыя клѣтки, особенно изъ мелкихъ, гдѣ можно обнаружить распаденіе хроматофилей на маленькія глыбки. Это распаденіе хроматофильныхъ элементовъ распространяется и на протоплазматическіе отростки. Иногда въ этихъ клѣткахъ можно видѣть маленькія, свѣтлыя, неокрашивающіяся мѣста, на подобіе вокуолъ. Перицеллюлярныя пространства около нѣкоторыхъ клѣтокъ расширены.

β) ядро. Положеніе почти во всѣхъ клѣткахъ правильное. Иногда оно лежитъ периферически, но контуры его и размѣры не измѣнены. Каріоплазма красится хорошо.

δ) ядрышко. Измѣненій не представляетъ.

III. **Поясничная часть.**

1. *Оболочки.* Твердая оболочка въ заднебоковомъ отдѣлѣ, главнымъ образомъ, съ лѣвой стороны утолщена фиброзно, а сосуды ея расширены и наполнены кровью; ядра adventitiae ихъ иногда представляются нѣсколько разросшимися. Мягкія мозговыя оболочки здѣсь также утолщены и содержатъ большое количество различной формы клѣтокъ. Нѣкоторые сосуды ихъ расширены и наполнены кровью. Въ остальныхъ мѣстахъ оболочки не измѣнены.

2. *Бѣлое вещество.* Конфигурація его правильна. Краевыя волокна въ области боковыхъ столбовъ разбухли, а нѣкоторые сосуды расширены, но стѣнки ихъ не измѣнены; количество ткани невроглiи и ея клѣтокъ не увеличено. Въ остальныхъ мѣстахъ измѣненій нѣтъ. Сосуды передней щели и задней нѣсколько расширены.

3. *Сѣрое вещество.* Конфигурація не измѣнена: центральный каналъ не расширенъ. Сосуды не расширены. Въ остальномъ также измѣненій нѣтъ.

а) *нервныя клѣтки.*

α) *протоплазма.* Измѣненій ея почти не видно, за исключеніемъ мелкихъ клѣтокъ около центральнаго канала, въ которыхъ иногда встрѣчается распаденіе хроматофилей въ мелкую пыль. Пораженія ахроматическаго вещества въ такой протоплазмѣ, однако, не замѣчается. Перицеллюлярныя пространства около нѣкоторыхъ клѣтокъ представляются больше обычнаго. Протоплазматическіе отростки не укорочены и хроматолиза въ нихъ нѣтъ.

β) *ядро.* Не измѣнено и положеніе его правильно.

δ) *ядрышко.* Положеніе правильно, измѣненій никакихъ въ немъ не замѣчается.

Вторичныя перерожденія (по Marchi).

1. *Поясничная часть.* 2. *Грудная часть.* 3. *Шейная часть.*	Перерожденіе волоконъ отсутствуетъ.

Опытъ семнадцатый.

Котъ, вѣсомъ 3275,0, *жилъ 9 мѣсяцевъ и 6 дней.*

18/IX 99 г. подъ хлороформнымъ наркозомъ сдѣлано съ лѣвой стороны позвоночника трепанаціонное отверстіе въ нижнегрудной области его, черезъ которое вложена ламинарія, въ 1 mm. длиною. При вложеніи судорогъ не замѣчалось.

Послѣ операціи, вечеромъ, не замѣтно никакихъ уклоненій отъ нормы въ заднихъ конечностяхъ.

19/IX. Въ лѣвой задней ногѣ замѣтна нетвердость при походкѣ и покачиваніе.

20/IX. In statu quo.

22/IX. Обѣ заднія ноги дѣйствуютъ плохо, что особенно замѣтно при ходьбѣ: котъ постоянно присѣдаетъ и, отчасти, волочитъ ноги. Въ нихъ замѣтна ригидность (при ходьбѣ вытягиваетъ заднія ноги). Колѣнные рефлексы повышены. Тазовые органы нормальны. Ѣстъ хорошо. Болевая чувствительность въ заднихъ конечностяхъ понижена; приданное ненормальное положеніе заднимъ конечностямъ исправляется не сразу.

29/IX. In statu quo; рана заживаетъ хорошо.

4/X. Рана зажила первичнымъ натяженіемъ.

5/X. In statu quo.

10/XI. In statu quo.

17/I. 900 г. Слабость въ заднихъ конечностяхъ уменьшилась. Изслѣдованіе чувствительности теперь не даетъ никакихъ опредѣленныхъ указаній на разстройство ея. Колѣнные рефлексы повышенны.

20/II. In statu quo.

24/III. Про колѣнные рефлексы нельзя сказать, что они повышены; ригидность отсутствуетъ.

19/IV. Слабость въ заднихъ конечностяхъ становится мало замѣтной.

11/IV. Слабость заднихъ конечностей обнаруживается только при прыганіи за мышенкомъ.

24/VI. Убита перерѣзкой шейныхъ каротидъ.

Аутопсія. Во внутреннихъ органахъ ничего ненормальнаго не обнаружено. Трепанаціонное отверстіе сузилось и отыскивается съ трудомъ. Оно затянуто фиброзной оболочкой. При вскрытіи позвоночнаго канала найдено, что ламинарія находится нѣсколько ниже трепанаціоннаго отверстія съ лѣвой стороны, т. е. на томъ уровнѣ, гдѣ она была вставлена, причемъ лѣвый боковой столбъ оказался нѣсколько сдавленнымъ ей. Ламинарія на ощупь мягка, разбухла до 6 mm. и на мѣстѣ соприкосновенія съ dura mater окружена тонкой, соединительнотканной оболочкой, которая и прикрѣпляетъ её къ твердой мозговой оболочкѣ. Сверху эта оболочка не покрываетъ ламинаріи. На мѣстѣ нахожденія ламинаріи сосуды твердой мозговой оболочки гиперемированы нѣсколько. Ламинарія легко отстаетъ отъ спинного мозга. Въ остальныхъ мѣстахъ мозговыя оболочки не представляютъ уклоненій отъ нормы.

Микроскопическое изслѣдованіе.

I. Мѣсто сдавленія.

1. *Оболочки.* Твердая оболочка въ области лѣваго бокового столба незначительно утолщена на счетъ гиперплязіи ея наружныхъ слоевъ. Рыхлая клѣтчатка, прилегающая къ данному мѣсту, представляется инфильтрированной различной величины и формы клѣточными элементами, окружающими остатки бывшей здѣсь ламинаріи. Среди этихъ клѣтокъ видно много крупныхъ эпителіоидныхъ и гигантскихъ. Мягкія мозговыя оболочки въ этомъ мѣстѣ не утолщены, но нѣкоторые сосуды ихъ расширены и наполнены кровью. Въ остальныхъ мѣстахъ оболочки не измѣнены.

2. *Бѣлое вещество.* Въ задней части лѣваго бокового столба имѣется утолщеніе балокъ невроглiи, особенно крупныхъ ея цуговъ; нѣкоторыя петли невроглiи нѣсколько расширены

и заключенныя въ нихъ нервныя волокна разбухли; но фагоцитоза ихъ не замѣтно. Нѣкоторые сосуды здѣсь расширены и стѣнки ихъ утолщены: ядра adventitiae ихъ разрослись; количество невроглійныхъ клѣтокъ не увеличено. Въ остальныхъ мѣстахъ замѣтно только расширеніе нѣкоторыхъ сосудовъ, но стѣнки ихъ не измѣнены. Конфигурація бѣлаго вещества нѣсколько измѣнена. Задняя часть лѣваго бокового сталба нѣсколько сдавлена.

3. *Сѣрое вещество.* Конфигурація его не измѣнена. Центральный каналъ не расширенъ; стѣнки его не измѣнены. Мелкіе сосуды расширены, но стѣнки ихъ не поражены. Нѣкоторыя периваскулярныя пространства расширены. Въ остальномъ измѣненій нѣтъ.

а) *нервныя клѣтки.*

α) *протоплазма.* Контуры протоплазмы правильны. Большая часть клѣтокъ, въ особенности крупныхъ, совершенно нормальна, но попадаются мелкія клѣтки, гдѣ наблюдается распаденіе хроматофилей на мелкія зернышки по всей протоплазмѣ или только въ части ея; въ протоплазматическихъ отросткахъ такихъ клѣтокъ также виденъ распадъ хроматофилей на мелкія зернышки; укороченія отростковъ не замѣчается. Перицеллюлярныя пространства около нѣкоторыхъ клѣтокъ расширены.

β) *ядро* измѣненій не представляетъ. Положеніе правильное.

δ) *ядрышко.* Не измѣнено.

II. **Шейная часть.**

1. *Оболочки.* Не измѣнены. Нѣкоторые сосуды ихъ расширены и наполнены кровью.

2. *Бѣлое вещество.* Измѣненій не представляетъ; только нѣкоторые сосуды нѣсколько расширены, но стѣнки ихъ не измѣнены.

3. *Сѣрое вещество.* Конфигурація правильна. Центральный каналъ не расширенъ и содержитъ нѣкоторое количество свернувшей лимфатической жидкости. Сосуды нѣсколько расширены. Въ остальномъ измѣненій нѣтъ.

а) *нервныя клѣтки.*

α) *протоплазма.* Почти всѣ клѣтки не измѣнены. Попадаются клѣтки изъ мелкихъ, гдѣ можно отмѣтить распаденіе хроматофилей въ центральной части протоплазмы; но ахроматическое вещество въ нихъ не измѣнено. Протоплазматическіе неукороченные отростки ихъ также содержатъ распавшіеся на мелкія зернышки хроматофили. Перицеллюлярныя пространства ничего особеннаго не представляютъ.

β) *ядро.* Не измѣнено. Положеніе правильное.

δ) *ядрышко.* Не измѣнено. Положеніе нормально.

III. **Грудная часть** (выше мѣста сдавленія).

1. *Оболочки.* Не измѣнены. Нѣкоторые сосуды представляются расширенными и наполненными кровью.

2. *Бѣлое вещество.* Не измѣнено. Нѣкоторые сосуды расширены.

3. *Сѣрое вещество.* Центральный каналъ не расширенъ и наполненъ лимфатическою жидкостью; стѣнки его не измѣнены. Нѣкоторые мелкіе сосуды расширены и наполнены кровью. Въ остальномъ измѣненій нѣтъ.

а) *нервныя клѣтки.*

α) *протоплазма.* Почти всѣ клѣтки не измѣнены; въ нѣкоторыхъ мелкихъ клѣткахъ, около центральнаго канала, хроматофили всей протоплазмы представляютъ явленія распада на мелкія зернышки. Распаденіе хроматофилей распространяется

въ такихъ клѣткахъ и на протоплазматическіе отростки. Ахроматическое вещество, контуры и объемъ протоплазмы не измѣнены. Перицеллюлярныя пространства иногда расширены.

β) *ядро.* Не измѣнено. Положеніе правильное.

δ) *ядрышко.* Не измѣнено. Положеніе нормальное.

IV. Поясничная часть.

1. *Оболочки.* Не измѣнены; нѣкоторые сосуды нѣсколько расширены.

2. *Бѣлое вещество.* Не измѣнено; нѣкоторые сосуды представляются расширенными и наполненными кровью.

3. *Сѣрое вещество.* Центральный каналъ не расширенъ, содержитъ свернувшуюся лимфатическую жидкость; стѣнки его не измѣнены. Сосуды расширены больше, чѣмъ въ остальныхъ мѣстахъ мозга и наполнены кровью. Въ остальномъ измѣненій нѣтъ.

а) *нервныя клѣтки.*

α) *протоплазма.* Почти во всѣхъ клѣткахъ она не измѣнена. Очень рѣдко, въ мелкихъ клѣткахъ замѣчается распаденіе хроматофилей или по всей протоплазмѣ, или только въ центрѣ ея. Въ протоплазматическихъ отросткахъ такихъ клѣтокъ также замѣчается распаденіе хроматофилей. Ахроматическое вещество не измѣнено. Перицеллюлярныя пространства около нѣкоторыхъ клѣтокъ расширены нѣсколько.

β) *ядро.* Не измѣнено. Положеніе правильное.

δ) *ядрышко.* Не измѣнено. Положеніе нормальное.

Вторичныя перерожденія (по Marchi).

1. *Шейная часть.* 2. *Грудная часть.* 3. *Поясничная часть.*	Перерожденныхъ волоконъ не видно.

Патолого-анатомическій матеріалъ.

Случай I.

Больной Н., (отъ д-ра Куликова), 37 лѣтъ мѣщанинъ, поступилъ въ Астраханскую Городскую больницу въ Іюнѣ 1897 года съ жалобами на невозможность владѣть ногами и недержаніе иногда мочи.

Изъ разспроса больного выяснилось, что онъ ничѣмъ серьезнымъ до настоящаго заболѣванія не страдалъ, сифилиса и туберкулеза не имѣлъ. 4 года тому назадъ онъ сталъ замѣчать слабость въ нижнихъ конечностяхъ и боль въ спинѣ. Года черезъ $2^1/_2$ послѣ этого у него появилось искривленіе позвоночника. Тѣмъ временемъ слабость въ нижнихъ конечностяхъ продолжала прогрессировать и больной долженъ былъ при ходьбѣ упираться на палку. Годъ тому назадъ онъ подмѣтилъ впервые задержку мочеиспусканія. 7 мѣсяцевъ тому назадъ онъ долженъ былъ слечь въ постель вслѣдствіе полнаго паралича ногъ и разстройства тазовыхъ органовъ.

При объективномъ изслѣдованіи найдено: paraplegia completa inferior, разстройство всѣхъ видовъ чувствительности на нижнихъ конечностяхъ до циркулярной линіи, проходящей на палецъ выше пупка; разстройство тазовыхъ органовъ и pneumonia chronica.

Аутопсія произведена черезъ 18 часовъ послѣ смерти. При вскрытіи[1]) спинномозговаго канала обнаруженъ каріозный процессъ въ 5-мъ и 6-мъ грудныхъ позвонкахъ. Въ этой области видны фунгозныя массы, которыя лежали на твердой мозговой оболочкѣ цѣлымъ пластомъ, занимая, главнымъ образомъ, ея заднюю поверхность и боковыя. Спинной мозгъ здѣсь нѣсколько былъ сдавленъ смѣстившимися позвонками. При вынутіи спинного мозга было видно, что фунгозныя массы были разсѣяны по всему его протяженію, начиная съ 5 грудного позвонка и до нижнепоясничныхъ. Ниже же этого мѣста ихъ не было совсѣмъ; въ шейной части они попадались изрѣдка. Фунгозныя массы иногда ютились около корешковъ и сдавливали ихъ. Внутренняя поверхность durae matris въ нѣкоторыхъ мѣстахъ, особенно въ грудной части, неправильно островками утолщена и на ощупь шероховата, но фунгозныхъ массъ на ней не видно на всемъ протяженіи оболочки. Въ мягкихъ мозговыхъ оболочкахъ бросается въ глаза гиперемія сосудовъ, особенно въ грудной области; оболочки мутны, но гноя не содержатъ. Въ мѣстѣ сдавленія консистенція спинного мозга не уменьшена, а

---

[1]) Внутренніе органы по не зависящимъ отъ меня обстоятельствамъ не могли быть вскрыты.

равно и на остальномъ протяженіи его. Патолого-анатомическій діагнозъ— pachymeningitis fungosa et leptomeningitis.

Весь спинной мозгъ съ оболочками положенъ для консервированія въ 95% спиртъ.

Микроскопическое изслѣдованіе.

I. Мѣсто сдавленія.

1. *Оболочки.* Твердая мозговая оболочка утолщена фиброзно и инфильтрирована массою круглыхъ или овальныхъ форменныхъ элементовъ различной величины, большую часть которыхъ составляютъ соединительнотканныя клѣтки; посреди нихъ видны и бѣлыя кровяныя тѣльца. Такая же инфильтрація и разрощеніе соединительной ткани замѣчается и въ мягкихъ оболочкахъ. Почти всѣ сосуды въ оболочкахъ, а особенно въ мягкихъ, расширены и затромбированы свертками крови, причемъ нѣкоторые тромбы находятся въ состояніи организаціи: въ нихъ замѣтны щели, вновьобразованные капилляры и продолговатыя соединительнотканныя клѣтки. Стѣнки такихъ затромбированныхъ сосудовъ, а равно и другихъ, утолщены или на счетъ разростанія эндотелія ихъ, или же разрощенія ядеръ adventitiae, которая, кромѣ того, очень часто инфильтрирована лейкоцитами. Просвѣтъ такихъ измѣненныхъ сосудовъ, особенно мелкихъ, нерѣдко сильно суженъ. Тромбы встрѣчаются, главнымъ образомъ, въ венахъ. Гіалиноваго и амилоиднаго перерожденія сосудовъ не замѣчается. Въ нѣкоторыхъ мѣстахъ внѣшніе слои durae matris непосредственно сростаются съ сидящимъ на нихъ какъ бы наростомъ, состоящимъ изъ соединительнотканныхъ волоконъ, массы соединительнотканныхъ различной формы и величины мелкозернистыхъ клѣтокъ и сосудовъ съ утолщенными стѣнками. Среди этихъ клѣтокъ, собирающихся часто въ кучи, можно видѣть и крупныя эпителіоидныя клѣтки и бѣлыя кровяныя тѣльца. Въ поперечно перерѣзанныхъ заднихъ корешкахъ замѣчается разростаніе соединительной ткани и инфильтрація тѣми же элементами, какіе мы видѣли при инфильтраціи мозговыхъ оболочекъ. Эписпинальныя лимфатическія пространства мѣстами расширены и заполнены свернувшеюся лимфою.

2. *Бѣлое вещество.* Конфигурація его почти не пред-

ставляетъ измѣненій, развѣ боковой столбъ одной стороны нѣсколько сплющенъ по сравненію съ другой. Прослойки невроглiи, идущія отъ периферіи мозга, утолщены, невроглійная тканъ вообще увеличена въ количествѣ; петли ея, большею частью, сужены, но иногда онѣ расширены, а содержащіяся въ нихъ нервныя волокна разбухли, но это разбуханіе не достигаетъ значительной степени. Что бросается здѣсь въ глаза, такъ это сравнительно большое количество мелкихъ сосудовъ, особенно въ одномъ лѣвомъ боковомъ столбѣ и, отчасти, въ заднихъ столбахъ. Нѣкоторые изъ нихъ сильно расширены и наполнены кровью, а стѣнки ихъ утолщены и инфильтрированы круглыми мелкозернистыми съ однимъ ядромъ клѣтками и, отчасти, лейкоцитами. Иногда къ этому присоединяется и разростаніе клѣтокъ эндотелія ихъ. Количество клѣтокъ нѣсколько увеличено. Паукообразныя клѣтки ясно выступаютъ на всемъ поперечникѣ бѣлаго вещества и иногда увеличены въ объемѣ. Сосуды передней и задней щелей сильно измѣнены по тому же типу, какъ и другіе сосуды бѣлаго вещества.

3. *Сѣрое вещество.* Конфигурація его правильна. Сосуды, особенно вены около центральнаго канала, расширены и наполнены кровью, но стѣнки ихъ нельзя считать измѣненными. Нѣкоторые мелкіе сосуды около центральнаго канала представляются утолщенными на счетъ разростанія ядеръ ихъ adventitiae. Периваскулярныя пространства расширены. Количество форменныхъ элементовъ и клѣтокъ невроглiи здѣсь не увеличено. Центральный каналъ суженъ; эпителій его сильно разросся.

а) нервныя клѣтки.

α) протоплазма. Количество клѣтокъ не уменьшено. Контуры и размѣры протоплазмы правильны. Въ бо́льшей части клѣтокъ, особенно столбовъ Кларка, замѣчается распаденіе хроматофилей въ мелкія зернышки или по всей протоплазмѣ, или только въ центральной ея части; причемъ въ такихъ клѣткахъ виднѣется нерѣдко масса бураго пигмента, занимающаго иногда болѣе половины протоплазмы. Протоплазматическіе отростки такихъ клѣтокъ нерѣдко также представляютъ явленіе распада хроматофилей, но иногда они сохраняютъ

свои хроматофили въ нормальномъ видѣ. Ахроматическое вещество повсюду не измѣнено. Перицеллюлярныя пространства, большею частью, расширены. Въ другой, меньшей части клѣтокъ хроматофили не измѣнены и вмѣстѣ съ ахроматическимъ веществомъ относятся къ окраскѣ правильно. Въ нихъ также виденъ пигментъ свѣтлобурый, но здѣсь количество его незначительно.

β) *ядро*. Въ измѣненной протоплазмѣ оно лежитъ почти вездѣ на самой периферіи, причемъ контуры его нерѣдко зазубрены, вдавлены. Размѣры его не измѣнены. Каріоплазма не измѣнена. Въ нормальной протоплазмѣ ядро уклоненій отъ нормы не представляетъ.

δ) *ядрышко*. Положеніе правильное. Иногда оно представляется какъ бы продыравленнымъ рѣшетообразно массою свѣтлыхъ точекъ; но, большею частью, оно нормально на видъ.

III. Поясничная часть (второй сегментъ).

1. *Оболочки*. Твердая и мягкія оболочки мѣстами утолщены и инфильтрированы массою клѣтокъ того же характера, какъ и въ мѣстѣ сдавленія, но только здѣсь ихъ меньше. Сосуды расширены и наполнены кровью, стѣнки ихъ измѣнены такъ же, какъ и въ мѣстѣ сдавленія. Нѣкоторыя вены содержатъ организующіеся тромбы; словомъ, характеръ пораженія оболочекъ тотъ же, что и въ мѣстѣ сдавленія, но только по степени своей онъ выраженъ слабѣе. Прилегающіе поперечно перерѣзанные задніе корешки содержатъ большое количество соединительной ткани и инфильтрированы различной величины круглыми или овальными съ однимъ ядромъ клѣтками.

2. *Бѣлое вещество*. Конфигурація его правильна. На периферіи его, особенно въ области заднихъ столбовъ, крупныя балки невроглiи утолщены замѣтно; по мѣрѣ приближенія ихъ къ центру, это утолщеніе становится менѣе яснымъ. Мелкія балки невроглiи утолщены. Количество клѣтокъ ея не увеличено, но паукообразныя клѣтки выступаютъ замѣтно и нѣкоторыя изъ нихъ увеличены въ объемѣ. Петли невроглiи

на периферіи мозга сужены; ближе же къ центру изрѣдка встрѣчаются расширенныя петли, содержащія слегка разбухшія нервныя волокна. Сосуды, большею частью, расширены и наполнены кровью, особенно въ заднихъ столбахъ; нѣкоторые изъ сосудовъ, хотя и рѣже, чѣмъ въ мѣстѣ сдавленія, измѣнены: стѣнки ихъ инфильтрированы мелкими круглыми клѣточками. Сильнѣе поражены въ указанномъ смыслѣ сосуды передней и задней щелей.

2. *Сѣрое вещество.* Конфигурація его правильна. Количество клѣтокъ невроглiи не увеличено. Сосуды нѣкоторые нѣсколько расширены; стѣнки ихъ не измѣнены. Периваскулярныя пространства увеличены. Центральный каналъ не расширенъ, эпителій его стѣнокъ сильно разросся, главнымъ образомъ, снаружи. Количество сосудовъ не увеличено.

а) нервныя клѣтки.

α) протоплазма. Нѣкоторыя клѣтки переднихъ роговъ и чаще центральной ихъ группы измѣнены. Хотя контуры ихъ и размѣры правильны, но хроматофили распались въ мелкія глыбки, а остатки сохранившихся хроматофилей видны только или по периферіи протоплазмы, или разсѣяны въ различныхъ мѣстамъ ея. Въ бо́льшей части такихъ клѣтокъ видно много свѣтлобураго пигмента, иногда занимающаго половину всей протоплазмы. Протоплазматическіе отростки иногда также содержатъ размельченные хроматофили; но они не укорочены. Ахроматическое вещество нигдѣ не поражено. Перицеллюлярныя пространства иногда расширены. Огромное большинство клѣтокъ не измѣнено и содержитъ правильно относящіеся къ окраскѣ хроматофили и ахроматическое вещество.

β) ядро. Въ измѣненной протоплазмѣ оно почти вездѣ лежитъ на периферіи, причемъ контуры его неправильно зазубрены или вдавлены. Каріоплазма его красится нормально вездѣ.

δ) ядрышко. Положеніе его правильное; вообще ядро измѣненій не представляетъ. Иногда только оно кажется какъ бы рѣшетообразно продыравленнымъ.

II. Шейная часть (седьмой сегментъ).

1. *Оболочки.* На бо́льшей части протяженія твердая мозговая оболочка не утолщена; мѣстами же, главнымъ образомъ, въ заднебоковой области имѣется фиброзное утолщеніе ея и инфильтрація клѣтками того-же типа, что и въ мѣстѣ сдавленія. Сосуды расширены и наполнены кровью; стѣнки нѣкоторыхъ изъ нихъ инфильтрированы мелкими, круглыми, зернистыми клѣточками. Мягкія мозговыя оболочки инфильтрированы такими же мелкими клѣточками, но здѣсь районъ ихъ распространенія больше, чѣмъ въ dura mater. Сосуды ихъ такъ же измѣнены, какъ и въ твердой оболочкѣ. Изрѣдка встрѣчаются здѣсь вены съ организующимся тромбомъ. Въ нѣкоторыхъ заднихъ корешкахъ тоже имѣется инфильтрація вышеупомянутыми клѣточками.

2. *Бѣлое вещество.* Въ боковомъ столбѣ одной стороны и заднихъ столбахъ сосуды расширены; стѣнки ихъ иногда инфильтрированы круглыми или овальными клѣточками. Эта инфильтрація особенно сильно выражена въ стѣнкахъ сосуда передней щели. Периферическія балки невроглiи въ упомянутыхъ мѣстахъ утолщены. Количество клѣтокъ невроглiи не увеличено. Количество сосудовъ также не увеличено. Петли невроглiи не расширены, разбуханія нервныхъ волоконъ не видно. Въ остальныхъ мѣстахъ измѣненій не замѣчается.

3. *Сѣрое вещество.* Сосуды, особенно мелкіе, нѣсколько расширены и наполнены кровью; стѣнки ихъ не измѣнены. Центральный каналъ не расширенъ; эпителій его стѣнокъ разросся кнаружи. Периваскулярныя пространства иногда расширены. Въ остальномъ измѣненій не видно.

а) *нервныя клѣтки.*

α) *протоплазма.* Контуры ея повсюду правильны, размѣры не измѣнены. Хроматофили и ахроматическое вещество въ протоплазмѣ и отросткахъ не измѣнены. Въ нѣкоторыхъ клѣткахъ Кларкова столба можно видѣть въ протоплазмѣ распаденіе хроматофилей на мелкія глыбки, большею частью, въ

центральной части ея. Протоплазматическіе отростки такихъ клѣтокъ также содержатъ распавшіеся хроматофили. Въ иныхъ клѣткахъ содержится бо́льше противъ нормы количество свѣтло-бураго пигмента. Перицеллюлярныя пространства изрѣдка расширены.

β) ядро. Въ измѣненной протоплазмѣ ядро лежитъ периферически, причемъ контуры его зазубрены или вытянуты. Каріоплазма его повсюду не измѣнена.

δ) ядрышко. Не измѣнено. Положеніе его правильно.

Случай II.

Больной М, 19-ти лѣтъ отъ роду, крестьянинъ, происходитъ изъ здоровой семьи, не имѣвшей, по словамъ больного, ни lues'а, ни туберкулеза. Въ дѣтствѣ больной перенесъ оспу и корь. 3½ года тому назадъ болѣлъ какимъ-то острымъ лихорадочнымъ процессомъ въ тяжелой формѣ; спустя 3 недѣли послѣ пребыванія въ больницѣ, М. совершенно оправился отъ этого страданія.—Начало своего настоящаго заболѣванія онъ относитъ къ тому времени, когда 3 года тому назадъ онъ простудился, послѣ чего сталъ чувствовать общее недомоганіе, заставлявшее его время отъ времени ложиться въ постель. Вскорѣ послѣ этого онъ снова простудился и съ этого времени сталъ замѣчать слабость въ нижнихъ конечностяхъ. Съ теченіемъ времени эта слабость прогрессировала и въ половинѣ декабря 1899 года у него совершенно отнялись ноги и появилась impotentia virilis. Лѣтомъ этого же года больной отмѣтилъ у себя появленіе горба на спинѣ. Болей за все время заболѣванія у больного не было ни въ ногахъ, ни въ рукахъ, а равно не были разстроены мочеиспусканіе и дефекація. Спины онъ не ушибалъ. Lues'а и алкоголизма у него не было.

Status praesens 5/XI. *1900 года.* Черепные нервы нормальны. Движеніе въ верхнихъ конечностяхъ по силѣ нѣсколько ослаблено въ запястно-фаланговомъ сочлененіи. Въ нижнихъ конечностяхъ, въ тазобедренныхъ суставахъ объемъ активныхъ движеній уменьшенъ; въ колѣнныхъ сочлененіяхъ по объему движенія нормальны; въ голеностопныхъ и фаланговыхъ—объемъ движеній ограниченъ, по силѣ же всѣ активныя движенія сильно ослаблены, причемъ на правой ногѣ это ослабленіе выражено рѣзче.

Сухожильные рефлексы съ верхнихъ конечностей нормальны; пател-

лярные и съ Ахиллова сухожилья отсутствуютъ; кожные рефлексы вездѣ отсутствуютъ.

Реакція зрачковъ нормальна; дефекація и мочеиспусканіе совершенно правильны; potentia virilis ослаблена.

Тонусъ мышцъ на верхнихъ и нижнихъ конечностяхъ нормаленъ; ригидности нѣтъ. Высшіе органы чувствъ не поражены. Чувствительность общая понижена на верхнихъ конечностяхъ по корешковому типу, на нижнихъ—по спинальному типу до циркулярной линіи выше пупка на ладонь.

Подкожная клѣтчатка развита очень слабо; позвоночникъ, начиная съ 6-го грудного позвонка до 9-го грудного, представляетъ угловой кифозъ, безболѣзненный при перкуссіи. Съ правой стороны искривленныхъ позвонковъ, въ подкожной клѣтчаткѣ, имѣется затечный абсцессъ.

Атрофія мышцъ нижнихъ конечностей, особенно рѣзко выраженная на голеняхъ. На верхнихъ конечностяхъ также замѣчается похуданіе мышцъ.

M. m. thenaris и hypothenaris той и другой рукъ представляютъ реакцію вялую, причемъ Anz > Kaz; M. digitorum communis flexor pedis, m. tibialis anticus, m. extensor digitorum communis brevis реагируютъ вяло на электрическій токъ и притомъ въ нихъ Anz > Kaz; M. m. interossei manus et pedis—Anz > Kaz, съ вялой реакціей.

Моча бѣлка и сахара не содержитъ. Въ мокротѣ туберкулезныхъ бациллъ не найдено.

Diagnosis—Spondylitis. Myelitis e compressione.

Въ теченіе 3-хъ недѣльнаго нахожденія его въ клиникѣ положеніе его оставалось in statu quo ante. Только на лѣвомъ вертелѣ 26-го февраля появился пролежень. 18-го февраля была сдѣлана (въ хирургической клиникѣ проф. Разумовскаго) инцизія натечнаго гноевика, изъ котораго вышло много гноя. 27-го февраля въ состояніи сопорозномъ больной скончался.

Aymoncia, произведенная черезъ 35 часовъ послѣ смерти. Патологоанатомическій діагнозъ (прив.-доц. Н. Ф. Чарушинъ). Tuberculosis piae matris cerebri et oedema piae matris et cerebri. Leptomeningitis chronica. Pachymeningitis chronica. Macula lutea pericardii. Degeneratio adiposa et amyloidea musculorum cordis. Tuberculosis lienis, degeneratio lienis amyloidea corpusculi Malpigii. Pleuritis adhaesiva partialis dextra. Tuberculosis miliaris pulmonum. Degeneratio amyloidea et adiposa hepatis; atrophia hepatis fusca. Degeneratio parenchymatosa et amyloidea renum. Caries vertebrarum. Spondylitis caseosa. Kyphosis.

Твердая мозговая оболочка своею переднею поверхностью срослась съ periosteum задней поверхности тѣлъ позвонковъ нижнихъ грудныхъ и верхнихъ грудныхъ. Тѣла и примыкающія къ нимъ части дужекъ позвонковъ верхнегрудныхъ настолько размягчены, что со стороны грудной полости можно провести палецъ въ позвоночный каналъ. Съ полостью плевры позвоночный каналъ сообщенія, однако, не имѣетъ. Поверхность твердой оболочки почти на всемъ ея протяженіи, главнымъ же образомъ, въ окружности ко-

решковъ усѣяна небольшими фунгозными наростами. Въ мѣстѣ размягченія позвонковъ находится скопленіе большое гнойно-фунгозныхъ массъ. Внутренняя поверхность твердой оболочки въ мѣстѣ caries'а позвонковъ мѣстами неправильно утолщена; на остальномъ пространствѣ она представляется гладкой. Pia mater сильно инъецирована, мутна и утолщена. Спинной мозгъ въ мѣстѣ сдавленія его размягченными позвонками и, главнымъ образомъ, гнойнофунгозными массами по консистенціи плотнѣе обычнаго.

7-й грудной сегментъ положенъ для консервированія въ 95% спиртъ, а остальная часть въ жидкость Мюллера.

Микроскопическое изслѣдованіе.

I. Мѣсто сдавленія.

1. *Оболочки.* На всемъ протяженіи твердая оболочка мозга утолщена фиброзно, причемъ мѣстами это утолщеніе переходитъ какъ бы въ наростъ, состоящій изъ соединительнотканныхъ волоконъ, расширенныхъ и наполненныхъ кровью сосудовъ и большого количества различной формы и величины клѣтокъ, начиная съ мелкихъ зернистыхъ и кончая эпителіоидными и гигантскими. Эта клѣточковая инфильтрація мѣстами скопляется въ кучи, представляющія собою типичный туберкулъ. Мягкія мозговыя оболочки также утолщены и инфильтрированы только что описанными клѣтками. Сосуды ихъ, особенно вены, сильно расширены и наполнены кровью. Достойно вниманія, что въ твердой оболочкѣ развита не столько инфильтрація ея форменными элементами, сколько—увеличеніе соединительной ткани въ ней и сильное расширеніе сосудовъ, стѣнки коихъ утолщены и инфильтрированы мелкими круглыми клѣточками. Нерѣдко здѣсь можно наблюдать кровоизліянія въ ткань оболочки. Эти очаги кровоизліяній въ иныхъ мѣстахъ подверглись уже организаціи. Очень рѣдко здѣсь встрѣчаются вены, содержащія уже организующійся тромбъ.

2 *Бѣлое вещество.* Конфигурація его нѣсколько измѣнена: задняя часть бокового столба одной стороны нѣсколько вдавлена. Сосуды въ этой области, главнымъ образомъ, и вообще въ боковыхъ столбахъ расширены, наполнены кровью; почти во

всѣхъ нихъ стѣнки инфильтрированы круглыми мелкими клѣточками и подчасъ очень сильно. Количество сосудовъ здѣсь представляется увеличеннымъ. Бросается въ глаза въ боковыхъ столбахъ расширеніе периваскулярныхъ лимфатическихъ пространствъ, содержащихъ иногда остатки плазматическаго эксудата. Количество форменныхъ элементовъ и клѣтокъ невроглiи нѣсколько увеличено, паукообразныя клѣтки выступаютъ довольно ясно. Въ нѣкоторыхъ мѣстахъ боковыхъ столбовъ видны сильно расширенныя петли невроглiи, иногда заключающія въ себѣ сильно разбухшія нервныя волокна. Одни изъ этихъ волоконъ распались, а другія, кромѣ того, подверглись фагоцитозу со стороны клѣтокъ невроглiи. По всей периферiи бѣлаго вещества, а также мѣстами и въ центральной части боковыхъ столбовъ, балки невроглiи утолщены, увеличены въ количествѣ, благодаря чему петли невроглiи здѣсь сильно сужены. Сосуды передней щели, а также и задней, представляются сильно инфильтрированными мелкими, круглыми клѣточками, расширенными и наполненными кровью.

3. *Сѣрое вещество.* Конфигурація его почти правильна. Центральный каналъ расширенъ, содержитъ остатки свернувшейся лимфатической жидкости; эпителій его стѣнокъ хотя и разросся нѣсколько кнаружи, но далеко не такъ сильно, какъ въ предыдущемъ случаѣ. По обѣ стороны центральнаго канала на нѣкоторомъ протяженіи замѣчается различной формы и величины располагающіяся цугами клѣтки, бóльшая часть которыхъ по виду своему очень схожа съ клѣтками, инфильтрирующими оболочки и сосуды мозга. Здѣсь также бросается въ глаза сильное расширеніе сосудовъ, особенно крупныхъ венъ, и сильное расширеніе периваскулярныхъ лимфатическихъ пространствъ, содержащихъ остатки плазматическаго эксудата. Количество клѣтокъ невроглiи почти не увеличено. Разбуханія нервныхъ волоконъ не наблюдается; щелей и трещинъ не видно. Стѣнки нѣкоторыхъ сосудовъ представляются слегка инфильтрированными мелкими круглыми клѣточками.

а) *нервныя клѣтки.*

α) *протоплазма.* Измѣненіе протоплазмы здѣсь незначи-

тельно. Контуры ея всюду правильны; размѣры не измѣнены. Въ бо́льшей части клѣтокъ хроматофили распадаются или въ болѣе мелкія глыбки, или въ мелкую пыль, причемъ это распаденіе касается въ большинствѣ случаевъ центральной ея части, оставляя хроматофили, лежащіе на периферіи или нетронутыми, или нѣсколько уменьшенными въ своихъ размѣрахъ. Изрѣдка можно видѣть въ такой протоплазмѣ увеличенное количество свѣтлобураго пигмента. Протоплазматическіе отростки не укорочены; въ клѣткахъ съ измѣненной протоплазмой они нерѣдко содержатъ хроматофили, распавшіеся въ мелкія зернышки. Ахроматическое вещество не измѣнено; вакуолъ не содержитъ: Перицеллюлярныя пространства почти всюду не расширены; изрѣдка они больше обычныхъ размѣровъ.

β) *ядро*. Большею частью, лежитъ правильно; но въ нѣкоторыхъ клѣткахъ съ измѣненной протоплазмой оно располагается совершенно на периферіи и контуры его или зазубрены, или неправильно вытянуты. Каріоплазма его не измѣнена.

δ) *ядрышко*. Уклоненій отъ нормы не представляетъ.

Вторичныя перерожденія (по Marchi и Weigert'у)

1. *Поясничная часть*. Перерожденіе нельзя назвать системнымъ, такъ какъ собранія глыбокъ въ большомъ количествѣ въ какомъ-либо мѣстѣ поперечника мозга нельзя отмѣтить. Разбросанныя глыбки встрѣчаются, главнымъ образомъ, въ области бокового пирамиднаго пучка той и другой сторонъ. Еще болѣе разбросанныя глыбки имѣются въ области переднебоковыхъ столбовъ. Въ переднихъ и заднихъ корешкахъ можно видѣть перерожденныя волокна. Въ заднихъ столбахъ глыбокъ почти не встрѣчается, за исключеніемъ краевой ихъ части. Въ остальныхъ мѣстахъ перерожденія не видно.

По Weigert'у перерожденія не обнаруживается.

2. *Грудная часть* (4 и 9-й сегменты).

На уровнѣ 4-го сегмента видны разбросанныя глыбки въ области боковыхъ столбовъ и, отчасти, въ переднихъ столбахъ. Количество этихъ глыбокъ незначительно. Въ переднихъ и заднихъ корешкахъ встрѣчаются въ небольшомъ числѣ пере-

рожденныя волокна. Въ остальныхъ мѣстахъ перерожденныхъ волоконъ почти не замѣчается. На уровнѣ 9-го сегмента глыбки также нигдѣ не собираются въ болѣе или менѣе плотныя кучки. Больше всего этихъ глыбокъ находится здѣсь въ области боковыхъ пирамидныхъ пучковъ. Передніе и задніе корешки содержатъ перерожденныя волокна. Въ заднихъ столбахъ обнаруживается немного разбросанныхъ глыбокъ.

По методу Weigert'а перерожденія обнаружить не удается.

3. *Шейная часть* (2-й сегментъ). Перерожденныя волокна встрѣчаются, главнымъ образомъ, въ заднихъ столбахъ, но и здѣсь количество ихъ незначительно. Въ заднихъ и переднихъ корешкахъ тоже попадаются перерожденныя волокна. Въ боковыхъ и переднихъ столбахъ видны сильно разбросанныя глыбки въ незначительномъ количествѣ.

Способъ Weigert'а далъ отрицательные результаты.

Случай III.

Больная, дѣвица А., 12 лѣтъ, поступила въ Казанскую Александровскую больницу въ февралѣ 1899 года, жалуясь на слабость въ верхнихъ и нижнихъ конечностяхъ и боль въ шейныхъ позвонкахъ при движеніяхъ головы. Въ силу послѣдняго обстоятельства она старалась все время держать шею не подвижно. За время пребыванія въ больницѣ у нея можно было констатировать повышеніе колѣнныхъ рефлексовъ, пониженіе чувствительности до самой верхней части грудной клѣтки. Тазовые органы разстроены не были. Въ области бедра замѣчается конгестивный абсцессъ; шея отечна. Къ январю 1900 года у нея появились параличъ нижнихъ конечностей и легкая задержка мочеиспусканія. 21-го января 1900 г. послѣдовалъ exitus letalis.

Аутопсія [1]) (проф. Н. М. Любимовъ), произведенная черезъ 49 часовъ послѣ смерти. При вскрытіи позвоночнаго столба найдено, что 2 и 3-й шейные позвонки узурированы, размягчены и покрыты творожистыми мас-

---

[1]) Результатами вскрытія внутреннихъ органовъ по не зависящимъ отъ меня обстоятельствамъ я не могъ воспользоваться.

сами, перемѣшанными съ гноемъ. То же самое замѣчается въ нѣкоторыхъ позвонкахъ грудной и поясничной частей. Разрушенные позвонки свободно пропускаютъ палецъ. По вынутіи мозга съ оболочками констатировано, что въ верхнешейной части на протяженіи 3-хъ сантм. спинной мозгъ въ большей части своей периферіи окруженъ толстымъ наростомъ фунгозно-гнойныхъ массъ. Діаметръ нароста, какъ это хорошо видно на поперечномъ разрѣзѣ, равенъ діаметру спинного мозга въ данномъ мѣстѣ. На этомъ же разрѣзѣ можно убѣдиться, что спинной мозгъ, благодаря упомянутому наросту, измѣнилъ свою конфигурацію; правый боковой столбъ, особенно въ передней его части, и лѣвый въ задней своей части, а также и лѣвый задній столбъ замѣтно сдавлены. Консистенція мозга представляется здѣсь увеличенной. Твердая оболочка въ этой области утолщена. На остальномъ протяженіи мозга, именно въ нижнешейной, нижнегрудной и поясничной частяхъ видны фунгозныя массы, достигающія величины крупнаго лѣсного орѣха и скопляющіяся въ области, главнымъ образомъ, переднихъ корешковъ. Твердая оболочка здѣсь съ наружной стороны нѣсколько утолщена, но внутренняя поверхность ея гладка и ровна. Мягкія мозговыя оболочки сильно гиперемированы и мутны.

2-й шейный сегментъ положенъ для консервированія въ 95% спиртъ, а остальная часть спинного мозга въ жидкость Мюллера.

Микроскопическое изслѣдованіе.

Мѣсто сдавленія.

1. *Оболочки.* За исключеніемъ участка, лежащаго противъ лѣваго передняго рога, твердая оболочка сильно фиброзно утолщена на всемъ протяженіи. Кромѣ того, внѣшніе ея слои непосредственно сростаются съ наростомъ, состоящимъ изъ волоконъ соединительной ткани, сплошь пронизанной мелкими эмбріональными, а равно и эпителіоидными, и гигантскими клѣтками, причемъ онѣ въ нѣкоторыхъ мѣстахъ сгруживаются въ кучки. Мѣстами здѣсь встрѣчаются кровоизліянія; сосуды расширены, наполнены кровью, стѣнки ихъ утолщены и инфильтрированы бѣлыми кровяными тѣльцами и другими форменными мелкими элементами. Внутренніе слои твердой оболочки по всей своей периферіи инфильтрированы мелкими круглыми и крупными овальными клѣточками, содержатъ расширенные сосуды съ утолщенными нерѣдко стѣнками. Мягкія оболочки

тоже утолщены и инфильтрированы такого же характера клѣточками, какъ и твердая оболочка. Сосуды ихъ сильно расширены, а стѣнки этихъ послѣднихъ измѣнены по тому же типу, какъ и въ сосудахъ твердой оболочки. Въ корешкахъ, которые встрѣчаются здѣсь, видны также клѣточковая инфильтрація и увеличеніе количества соединительной ткани.

2. *Бѣлое вещество.* Измѣненіе конфигураціи вполнѣ соотвѣтствуетъ микроскопическому его виду. Въ обоихъ боковыхъ столбахъ—въ одномъ ближе къ сѣрому веществу, а въ другомъ ближе къ краю мозга, и въ заднихъ столбахъ, больше въ центральной части ихъ, бросается въ глаза сильное разрошеніе ткани невроглiи. Балки ея здѣсь утолщены, увеличены въ количествѣ, тѣсно прилегаютъ другъ къ другу и тѣмъ сильно суживаютъ просвѣтъ петелъ ея. Количество клѣтокъ невроглiи, особенно паукообразныхъ несомнѣнно увеличено, отростки ихъ утолщены, объемъ увеличенъ. Пробѣгающіе здѣсь сосуды имѣютъ замѣтно утолщенныя стѣнки, суживающія просвѣтъ сосуда, и кромѣ того, инфильтрированы такими же клѣтками, какъ и сосуды оболочекъ. Въ прилегающихъ къ этимъ измѣненнымъ областямъ частяхъ бѣлаго вещества, а равно и въ переднихъ столбахъ балки невроглiи тоже утолщены и количество паукообразныхъ клѣтокъ увеличено; но петли невроглiи здѣсь, большею частью, расширены и содержатъ разбухшія нервныя волокна. Сосуды расширены, наполнены кровью, стѣнки ихъ утолщены и инфильтрированы мелкими круглыми клѣточками. Периваскулярныя пространства не расширены. Сосуды передней и задней щелей измѣнены такъ же, какъ и остальные сосуды бѣлаго вещества.

3. *Сѣрое вещество.* Конфигурація его измѣнена: правый задній рогъ оттѣсненъ кзади. Центральный каналъ не расширенъ; стѣнки его почти не измѣнены. Количество клѣтокъ невроглi увеличено нѣсколько, особенно въ области, прилегающей къ центральному каналу. Сосуды, большею частью, нѣсколько расширены, наполнены кровью, а стѣнки ихъ измѣнены такъ же, какъ и въ бѣломъ веществѣ. Замѣтнѣе всего это обнаруживается въ одномъ боковомъ рогѣ, примыкающемъ къ сильно измѣненному бѣлому веществу. Периваскулярныя

пространства почти не расширены; около нѣкоторыхъ сосудовъ виднѣется свободное небольшое пространство. Въ нѣкоторыхъ мѣстахъ видны разбухшія нервныя волокна.

а) *нервныя клѣтки*

α) протоплазма. Количество клѣтокъ въ той и другой половинахъ сѣраго вещества одинаково. Контуры протоплазмы почти повсюду правильны, но изрѣдка попадаются клѣтки, въ коихъ они зазубрены, изъѣдены. Въ такихъ клѣткахъ протоплазма кажется сильно разрѣженной, отъ хроматофилей видны только обломки и весь видъ ея напоминаетъ протоплазму, измѣнившуюся вслѣдствіе трупнаго разложенія. Встрѣчаются клѣтки, въ которыхъ хроматофили красятся отчетливо, ахроматическое же вещество тоже не измѣнено, а равно и отростки. Но, бо́льшею частью, протоплазма клѣтокъ измѣнена. Хроматофили распадаются въ мелкія зернышки или по всей протоплазмѣ, за исключеніемъ периферіи, или же мѣстами они распались, а мѣстами остались не поврежденными. Въ большинствѣ случаевъ здѣсь ахроматическое вещество не нарушено, но иногда въ немъ виднѣются маленькія, свѣтлыя, неокрашивающіяся мѣста, на подобіе вакуолъ. Протоплазматическіе же отростки всѣ содержатъ распавшіеся въ мелкія зернышки хроматофили, но тѣмъ не менѣе они не укорочены. Пигмента въ клѣткахъ почти не видно. Изрѣдка онъ встрѣчается въ нѣкоторыхъ клѣткахъ въ незначительномъ количествѣ. Объемъ протоплазмы не измѣненъ всюду. Перицеллюлярныя пространства не расширены.

β) ядро. Въ нѣкоторыхъ клѣткахъ съ измѣненной протоплазмой оно сильно перемѣстилось къ периферіи, контуры его зазубрены. Но въ большей части клѣтокъ оно лежитъ правильно, контуры его, объемъ и каріоплазма не измѣнены.

δ) ядрышко. Положеніе его и объемъ не измѣнены; но въ нѣкоторыхъ клѣткахъ съ измѣненной протоплазмой бросается въ глаза его крайне слабая окраска.

Вторичныя перерожденія (по Marchi и Weigert'у).

1. *Шейная часть* (3-й сегментъ). Задніе корешки перерождены сильно, а равно и передніе. Въ заднихъ столбахъ видно много перерожденныхъ волоконъ, разбросанныхъ на всемъ ихъ протяженіи, хотя въ области корешковой зоны ихъ нѣсколько больше. Въ боковыхъ столбахъ, также на всемъ протяженіи, видны перерожденныя волокна, которыхъ въ области пирамидныхъ пучковъ всеже больше, чѣмъ въ остальныхъ мѣстахъ. Въ переднихъ столбахъ также встрѣчается много разбросанныхъ глыбокъ. Въ бѣлой спайкѣ тоже замѣчаются перерожденныя волокна. Въ остальныхъ мѣстахъ перерожденія не наблюдается.

По Weigert'у перерожденія не замѣтно.

2. *Грудная часть* (3-й и 7 сегменты). Въ области 3-го грудного сегмента замѣчается перерожденіе больше всего въ заднихъ столбахъ и притомъ въ передней части ихъ. Въ заднихъ и переднихъ корешкахъ и передней спайкѣ тоже видны перерожденныя волокна. Въ боковыхъ и переднихъ столбахъ они разсѣяны въ большомъ количествѣ по всему протяженію, безъ всякаго стремленія собраться въ систему. Въ сѣромъ веществѣ видно много глыбокъ въ переднихъ рогахъ. Въ остальныхъ мѣстахъ перерожденія не видно. Такія же отношенія перерожденныхъ волоконъ замѣчаются и въ области 7-го сегмента.

По Weigert'у измѣненій почти не видно.

3. *Поясничная часть* (7-й сегментъ). Бросается въ глаза большое количество перерожденныхъ комиссуральныхъ волоконъ въ передней спайкѣ, идущихъ къ клѣткамъ переднихъ роговъ и къ боковымъ столбамъ. Затѣмъ, очень много глыбокъ находится въ переднихъ рогахъ. Передніе и задніе корешки тоже содержатъ много перерожденныхъ волоконъ. Въ боковыхъ и переднихъ столбахъ разбросано очень много черныхъ крупныхъ глыбокъ, а равно и въ заднихъ столбахъ. причемъ въ послѣднихъ онѣ больше сосредоточиваются въ передней ихъ части. Въ задней спайкѣ перерожденныхъ волоконъ не видно,

По Weigert'у перерожденія не видно.

Случай IV.

Больная Д., дѣвица, крестьянка, 16-ти лѣтъ отъ роду, умѣреннаго тѣлосложенія: подкожножирный слой и мышцы развиты слабо. Отецъ ея потаторъ, мать здорова. Наслѣдственнаго сифилиса или туберкулеза въ семьѣ нельзя констатировать. Сама больная до сихъ поръ ничѣмъ не страдала, lues отрицаетъ. Настоящее заболѣваніе началось 2 года тому назадъ, когда мать ударила ее пестомъ по верхней части спины, послѣ чего она стала чувствовать боль, иррадіирующую въ грудь, плечи и шею. Боли эти усилились послѣ того, какъ больная упала, но всеже она мало обращала вниманія на нихъ. Спустя $^1/_2$ года, она замѣтила слабость въ правой ногѣ, а вскорѣ нога совершенно отказалась повиноваться ей. Затѣмъ, появилась слабость и въ лѣвой ногѣ и больная должна была слечь въ постель, причемъ она замѣтила легкое недержаніе мочи. Въ такомъ положеніи она была доставлена въ Казанскую клинику нервныхъ болѣзней 5-го сентября 1894 года.

Status praesens 18^5/IX94. Черепные нервы нормальны. Движенія туловища отсутствуютъ, полный параличъ нижнихъ конечностей. Колѣнные рефлексы сильно повышены; сильный клонусъ стопы. Недержаніе мочи, запоры. Ригидность мышцъ нижнихъ конечностей. Органы высшихъ чувствъ нормальны. Чувствительность на верхнихъ конечностяхъ нормальна, на нижнихъ разстроена: болевая, температурная и тактильная анэстезіи, начиная съ обѣихъ стопъ до циркулярной линіи вокругъ туловища, проходящей горизонтально черезъ processus xyphoideus. Мышечное чувство и чувство давленія на ногахъ не разстроены. Кожные покровы нормальны. Атрофіи мышцъ и измѣненія ихъ электровозбудимости нѣтъ. Въ области 3, 4 и 5-го грудныхъ позвонковъ замѣчается кифотическое искривленіе ихъ. *Diagnosis—Myelitis e compressione.*

За время нахожденія въ клиникѣ у нея появилось движеніе въ пальцахъ обѣихъ ногъ; въ остальномъ измѣненій не было. 12-го октября была переведена въ клинику проф. В. И. Разумовскаго, который 1-го ноября сдѣлалъ ей въ мѣстѣ сдавленія операцію, причемъ въ тѣлѣ одного грудного позвонка былъ найденъ гнойный фокусъ. На 5-й день послѣ операціи съ нею случился коллапсъ съ исчезновеніемъ пульса и рвотой, во время которой и послѣдовалъ exitus letalis.

Aymoncia (проф. Н. М. Любимовъ) Результаты изслѣдованія.

Міокардитъ фрагментозный; жировое и бѣлковое перерожденіе сердца. Плотное опуханіе селезенки съ явленіями гипереміи; отложенія солей извести въ ея капсулѣ. Двусторонній хроническій фиброзный плевритъ. Жировая инфильтрація печени, отложеніе бураго пигмента и солей извести въ ней. Бѣлковое перерожденіе эпителія витыхъ канальцевъ, увеличенное

развитіе соединительной ткани между канальцами, около капсулъ Баумана и въ клубочкахъ вслѣдствіе застоя.

Тѣло грудного позвонка въ верхней своей части разрушено, позвоночникъ нѣсколько перегнутъ, съ угломъ кзади. Спинной мозгъ въ этой области утонченъ и размягченъ.

Весь спинной мозгъ вмѣстѣ съ оболочками положенъ для консервированія въ жидкость Мюллера.

Микроскопическое изслѣдованіе.

I. Мѣсто сдавленія, (окраска квасцевымъ гематеиномъ и van-Gieson'омъ).

1. *Оболочки.* Твердая оболочка фиброзно утолщена, инфильтрирована мелкими эмбріональными элементами и бѣлыми кровяными тѣльцами, преимущественно скопляющимися около сосудовъ. Инфильтрація эта здѣсь выражена не такъ сильно, какъ въ предыдущемъ случаѣ. Кровеносные сосуды, особенно вены, расширены; стѣнки ихъ утолщены и инфильтрированы мелкими круглыми клѣточками. Въ мягкихъ оболочкахъ видна также инфильтрація тѣми же форменными элементами, какъ и въ твердой, но здѣсь она почти исключительно держится стѣнокъ сосудовъ, которые расширены и наполнены кровью. Тромбоза сосудовъ не замѣтно.

2. *Бѣлое вещество.* Все бѣлое вещество очень сильно измѣнено: оно сплошь пронизано пучками довольно плотной ткани невроглiи, причемъ нервныхъ волоконъ видно небольшое количество, да и тѣ, большею частью, сильно разбухли и представляютъ явленія распада. Иногда здѣсь попадаются круглыя тѣльца, очень похожія на „гіалиновыя" тѣла, описанныя Fickler'омъ. Тѣльца эти напоминаютъ разбухшія нервныя волокна, но въ то же время отличаются отъ нихъ тѣмъ, что при окраскѣ по Weigert'у обнаруживаютъ много черныхъ точекъ, разбросанныхъ по всему поперечнику тѣльца. Характерной реакціи на гіалинъ они не даютъ. Кромѣ этихъ тѣлецъ, здѣсь встрѣчается большое количество такъ наз. зер-

нистыхъ шаровъ, т. е. большихъ круглыхъ, зернистыхъ клѣтокъ съ хорошо красящимся ядромъ. Сосуды здѣсь представляются расширенными; стѣнки ихъ,большею частью, фиброзно утолщены, а иногда инфильтрированы бѣлыми кровяными тѣльцами и мелкими круглыми клѣтками. Ядра эндотелія и adventitiae ихъ иногда набухаютъ.Кромѣ того, въ нѣкоторыхъ сосудахъ видны въ стѣнкахъ свѣтлыя, гомогенныя, неокрашенныя полоски, напоминающія гіалинъ и не дающія реакціи на амилоидъ. Иногда же вся стѣнка сосуда представляется свѣтлой, гомогенной, причемъ на этомъ фонѣ рѣзко выдѣляются хорошо окрашенныя ядра эндотелія и adventitiae. Повсюду видны паукообразныя клѣтки невроглiи. Отличить—

3. *Сѣрое вещество* отъ бѣлаго нѣтъ никакой возможности: все оно почти замѣщено плотною тканью невроглiи съ измѣненными, какъ только что было описано, сосудами. Центральнаго канала и нервныхъ клѣтокъ совершенно не видно. Въ области нахожденія корешковъ замѣчаются уцѣлѣвшія нервныя волокна, среди которыхъ иногда наблюдается разбуханіе.

Вторичныя перерожденія (по Weigert'у).

1. *Поясничная часть.* Видно перерожденіе въ боковыхъ и переднихъ пирамидныхъ пучкахъ, причемъ въ первыхъ оно выражено замѣтнѣе.

2. *Грудная часть* (выше мѣста сдавленія). Перерожденіе очень ясно затрогиваетъ задніе столбы, главнымъ образомъ, Голлевскіе пучки, а затѣмъ уже Бурдаховскіе. Кромѣ того, перерожденными представляются и мозжечковые пучки, а также слегка—и часть боковыхъ пирамидныхъ пучковъ, прилегающая къ первымъ.

3. *Шейная часть.* Перерожденіе гнѣздится въ Голлевскихъ и Бурдаховскихъ пучкахъ, а также и въ мозжечковыхъ.

Глава III.

Обсужденіе добытыхъ результатовъ. Выводы.

Изъ приведеннаго выше ряда экспериментовъ видно, что прижизненныя явленія у животныхъ при сдавленіи спинного мозга сводились къ слѣдующему. Въ тѣхъ случаяхъ, гдѣ въ полость позвоночника вводилось понѣсколько штукъ бисера, обыкновенно почти тотчасъ послѣ операціи наступала полная параплегія заднихъ конечностей съ послѣдующимъ разстройствомъ болевой чувствительности, повышеніемъ сухожильныхъ рефлексовъ и ригидностью мышцъ пораженныхъ конечностей. Въ дальнѣйшемъ къ этому присоединялось и разстройство тазовыхъ органовъ въ видѣ недержанія или задержанія мочи и недержанія кала. Такую же клиническую картину представляли и тѣ животныя, которымъ были вставлены одна большая или 2 маленькихъ ламинаріи. Но здѣсь развитіе всѣхъ описанныхъ явленій отличалось сравнительно бо́льшею постепенностью въ наступленіи ихъ, такъ что животное въ первый послѣ операціи день нерѣдко не обнаруживало почти никакихъ ненормальностей, и только на слѣдующій день появлялся полный параличъ заднихъ ногъ.

Въ другой категоріи случаевъ, гдѣ вводились въ позвоночный каналъ одна бисеринка или одна маленькая ламинарія, тамъ дѣло ограничивалось болѣе или менѣе сильнымъ парезомъ заднихъ конечностей, иногда сопровождавшимся въ дальнѣйшемъ теченіи разстройствомъ болевой чувствительности и мышечнаго чувства, повышеніемъ сухожильныхъ рефлексовъ, ригидностью мышцъ, но безъ разстройства тазовыхъ органовъ. Кромѣ того, здѣсь нерѣдко бросалась въ глаза ясно выра-

женная спастическая походка въ ногѣ, соотвѣтствующей сторонѣ операціи. Иногда же походка напоминала атактическую, особенно при быстрой ходьбѣ: кошка ходила не увѣренно, шатаясь. Опять таки и здѣсь я долженъ отмѣтить, что всѣ упомянутыя клиническія явленія при вставленіи бисера наступали гораздо быстрѣе, между тѣмъ какъ при введеніи ламинаріи они развивались медленнѣе, съ извѣстною постепенностью.

Во всѣхъ случаяхъ, гдѣ животныя выживали болѣе продолжительное послѣ операціи время, обыкновенно всѣ клиническія явленія, а главное, параличныя и разстройство чувствительности постепенно уменьшались и притомъ съ различною быстротою. Иногда уже черезъ 9—10 дней послѣ операціи отъ всей клинической картины оставались только слѣды въ видѣ очень слабаго пареза заднихъ конечностей оперированной стороны. Большею же частью, улучшеніе наступало, спустя болѣе долгій промежутокъ времени послѣ операціи, причемъ оно рѣдко бывало значительнымъ и, достигнувъ извѣстной степени, оставалось безъ дальнѣйшихъ движеній впередъ. Что же касается ухудшенія прижизненныхъ явленій послѣ временнаго улучшенія ихъ, на что указываетъ д-ръ Блументаль, то таковаго явленія при своихъ опытахъ я никогда не наблюдалъ. Дѣйствительно, я видѣлъ иногда послѣ операціи колебанія то въ сторону улучшенія, то въ сторону ухудшенія клиническихъ явленій, но, въ концѣ концовъ, всетаки брало перевѣсъ улучшеніе, которое и прогрессировало безъ дальнѣйшихъ колебаній до извѣстной степени, на которой и оставалось до смерти.

Что касается измѣненій спинного мозга, то, какъ мы видѣли изъ представленныхъ протоколовъ, они выражались въ слѣдующемъ. Значительное сдавленіе спинного мозга, сопровождавшееся ясно замѣтнымъ измѣненіемъ его конфигураціи, встрѣчалось одинаково часто какъ въ опытахъ съ короткимъ срокомъ жизни, такъ и въ случаяхъ хроническихъ. При этомъ у кошекъ, жившихъ продолжительное время, а иногда и въ острыхъ случаяхъ, не смотря на сильное уменьшеніе клиническихъ явленій, спинной мозгъ оставался попрежнему сильно сдавленнымъ. Слѣдовательно, говорить о полномъ соотвѣтствіи между степенью сдавленія мозга и клиническою картиною не приходится. Въ этомъ фактѣ нѣтъ ничего удивительнаго, такъ какъ центральные органы нервной системы обла-

даютъ иногда большою степенью сжимаемости и приспособляемости къ неблагопріятнымъ условіямъ для проявленія своей функціи. На это указываютъ изслѣдованія Adamkiewicz'a [1]), который, между прочимъ, встрѣтилъ въ головномъ мозгѣ опухоль вѣсомъ въ *семь килограммъ*, не производившую никакихъ нервныхъ разстройствъ у субъекта, страдавшаго ею.

Микроскопическая картина спинного мозга въ мѣстѣ сдавленія въ періодъ наибольшаго развитія прижизненныхъ явленій, выражалась, главнымъ образомъ, въ пораженіи нервныхъ волоконъ *бѣлаго вещества*, а затѣмъ невроглiи и сосудовъ. Нервныя волокна разбухали очень сильно, нерѣдко были вакуолизированы и въ концѣ концовъ распадались, а обломки ихъ поглощались форменными элементами—клѣтками невроглiи или бѣлыми кровяными тѣльцами (см. рис. 12). Петли невроглiи, ближайшія къ сдавливающему предмету, представляются, большею частью, суженными, а заключенныя въ нихъ нервныя волокна соотвѣтственно сплюснутыми. Далѣе же, къ центру спинного мозга, онѣ сильно расширены, иногда перегородки ихъ сливаются между собою; количество клѣтокъ невроглiи иногда увеличено, а иногда и нѣтъ; но паукообразныя клѣтки обыкновенно становятся объемистѣе и потому замѣтнѣе. Сосуды расширены и наполнены кровью; эндотелій ихъ и ядра adventitiae иногда представляются набухшими и даже нѣсколько разросшимися. Расширенія же периваскулярныхъ лимфатическихъ пространствъ мнѣ видѣть не удавалось. Нужно замѣтить, что всѣ эти измѣненія, а главнымъ образомъ, разбуханіе волоконъ нервныхъ вовсе не ограничивалось сдавленной частью бѣлаго вещества; оно почти всегда распространялось, хотя и въ меньшей степени, и на противоположную сторону, а нерѣдко и на весь поперечникъ мозга.

На *сѣромъ веществѣ* мозга сдавленіе отражалось меньше. Сосуды были здѣсь почти всегда расширены, но периваскулярныя лимфатическія пространства если и встрѣчались расширенными, то очень не часто и сравнительно мало. Въ части сѣраго вещества, обращеннаго къ пораженному участку бѣлаго, сосуды были не только расширены, но и стѣнки ихъ пред-

---

[1]) Adamkiewicz. Ueber Gehirn-und Rückenmarkscompression beim Menschen. Virchow's Archiv, bd. 149, 1897 г., S 532.

ставлялись иногда измѣненными такъ же, какъ и въ бѣломъ веществѣ; количество же клѣтокъ невроглiи здѣсь было, за рѣдкимъ исключенiемъ, не увеличено. Центральный каналъ обыкновенно не расширенъ, а чаще даже сплюснутъ, стѣнки же его не измѣнены. Нервныя волокна представлялись не измѣненными и только изрѣдка они слегка набухали, но не распадались. Сѣть невроглiи тоже не представляла ничего особеннаго.

Клѣтки нервныя бывали иногда измѣнены, а иногда онѣ сохранялись довольно хорошо. Въ случаѣ пораженiя онѣ казались набухшими и находились въ различныхъ стадiяхъ хроматолиза протоплазмы, контуры ихъ часто были неправильны. Хроматолизъ этотъ состоялъ или изъ распаденiя хроматофилей на болѣе мелкiя глыбки на всемъ протяженiи протоплазмы, или, что̀ встрѣчалось значительно чаще, всѣ хроматофильные элементы совершенно распадались въ мелкую пыль (см. рис. 10) и протоплазма прiобрѣтала довольно однообразный видъ. Рѣже встрѣчалось такое явленiе, что распаденiе хроматофилей ограничивалось или центральной частью протоплазмы, причемъ на периферiи ея можно было видѣть глыбки не измѣненными, или же распадъ шелъ обратнымъ путемъ. Иногда же часть хроматофилей увеличивалась въ объемѣ, а другая распадалась въ мелкiя зернышки. Протоплазматическiе отростки, большею частью, были укорочены, иногда представлялись извитыми и даже варикозно вздутыми. Кромѣ того, хроматофили въ нихъ распадались въ мелкую пыль. Въ ахроматическомъ веществѣ тѣхъ клѣтокъ, гдѣ имѣлось то или иное распаденiе хроматофилей, а иногда и въ такихъ клѣткахъ, гдѣ хроматофили представлялись сохранившимися, мы встрѣчали маленькiя, свѣтлыя, неокрашенныя мѣста, напоминающiя маленькiя вакуолы. Но были ли это истинныя вакуолы, сказать съ положительностью мы не беремся. Во всякомъ случаѣ тѣхъ несомнѣнныхъ вакуолъ, которыя намъ попадались въ трупно измѣненныхъ клѣткахъ, мы никогда здѣсь не встрѣчали. Точно также намъ не удалось обнаружить здѣсь ни гiалиноваго, ни амилоиднаго перерожденiя нервныхъ клѣтокъ, а равно и пигментацiи ихъ.—Въ пораженныхъ общимъ пылевиднымъ хроматолизомъ протоплазмы клѣткахъ ядро обыкновенно лежало на самой периферiи протоплазмы и иногда прорывало край ея, имѣя наклонность выйтти наружу. Карiо-

плазма ядра оставалась пощаженною. Иногда ядро окрашивалось диффузно, хотя перекладины хроматина и были видны хорошо. Контуры ядра нерѣдко были неправильны и иногда не совсѣмъ ясно отграничены отъ протоплазмы. Ядрышко всегда оставалось не пораженнымъ, не смотря на встрѣчавшееся измѣненіе ядра. Что касается вопроса о томъ, въ какой группѣ клѣтокъ сѣраго вещества чаще наблюдалось пораженіе ихъ, я долженъ сказать, что не замѣтилъ никакой опредѣленности въ распредѣленіи этого пораженія по группамъ. На однихъ препаратахъ было больше измѣненныхъ клѣтокъ въ переднихъ рогахъ, въ вентральной ихъ группѣ; на другихъ—въ латеральной; на третьихъ препаратахъ было замѣтно больше всего измѣненныхъ клѣтокъ въ группѣ около центральнаго канала и т. д. Затѣмъ, относительно количества пораженныхъ клѣтокъ нужно сказать, что, бо́льшею частью, оно было не велико по сравненію съ количествомъ клѣтокъ, не обнаруживавшихъ видимыхъ измѣненій. Только въ первые дни сдавленія спинного мозга, да и то не всегда, количество измѣненныхъ клѣтокъ превышало количество нормальныхъ.

Въ двухъ случаяхъ (1 и 7-мъ) я встрѣтился съ явленіемъ, близко напоминающемъ фагоцитозъ нервныхъ клѣтокъ (см. рис. 9) въ томъ видѣ, въ какомъ представляетъ его Marinesco[1]) въ своей статьѣ объ остромъ міэлитѣ. Именно, въ самой протоплазмѣ нѣкоторыхъ нервныхъ клѣтокъ, гдѣ имѣлось и измѣненіе ядра, каріоплазма котораго распадалась въ зернистую массу, окрашенную диффузно, я могъ констатировать присутствіе невроглійныхъ круглыхъ клѣтокъ, окруженныхъ нерѣдко свѣтлымъ, неокрашеннымъ пояскомъ. Въ другихъ случаяхъ клѣтки невроглiи извнѣ тѣсно прилегали къ краямъ измѣненной протоплазмы нервной клѣтки и лежали въ особыхъ для себя устроенныхъ въ ней углубленіяхъ, на подобіе нишей. Однако, нужно замѣтить, что число такихъ нервныхъ клѣтокъ было очень незначительно.—Что касается пространствъ перицеллюлярныхъ, они если и были расширены, то сравнительно не сильно. Судить объ этихъ расширеніяхъ часто представлялось очень затруднительнымъ, такъ какъ и

---

[1]) Marinesco. Nature et traitement de la myélite aigue. Nouvelle Jcenographie de la Salpêtrière. Paris, 1900 г., № 6, p. 561.

на контрольныхъ нормальныхъ препаратахъ размѣры этихъ пространствъ были далеко не одинаковы. Я считалъ ихъ увеличенными тогда, когда они превышали размѣры самаго большого перицеллюлярнаго пространства нормальныхъ мозговъ. То же самое относится и къ периваскулярнымъ пространствамъ. Вообще же относительно нервныхъ клѣтокъ слѣдуетъ замѣтить, что онѣ довольно хорошо противостояли дѣйствію сдавленія на спинной мозгъ: я не наблюдалъ въ нихъ глубокихъ измѣненій протоплазмы, въ видѣ напр. сильнаго пораженія основного вещества и измѣненія ядра въ видѣ сморщиванія его и совершеннаго исчезанія даже тамъ, гдѣ бѣлое вещество было поражено очень сильно, а равно было затронуто процессомъ и сѣрое вещество.

Оболочки спинного мозга принимаютъ участіе въ процессѣ далеко не всѣ одинаково. Больше всего страдаетъ твердая мозговая оболочка и притомъ, главнымъ образомъ, въ сосѣдствѣ съ давящимъ предметомъ. Въ мѣстѣ наибольшаго сдавленія она нѣсколько сжата, инфильтрирована различной формы соединительнотканными клѣтками и, отчасти, бѣлыми кровяными тѣльцами. Вблизи же этого мѣста она представляется утолщенной вслѣдствіе сильной инфильтраціи тѣми же форменными элементами и находящимися здѣсь иногда волокнами фибрина. Инфильтрація эта сосредоточивается больше всего въ наружныхъ слояхъ durae matris, гдѣ нерѣдко, кромѣ того, идетъ образованіе новыхъ соединительнотканныхъ волоконъ. Сосуды оболочки представляются здѣсь расширенными, наполненными кровью, нерѣдко съ утолщенными стѣнками. Окружающая спинной мозгъ рыхлая клѣтчатка въ этой области сильно гиперемирована и инфильтрирована соединительнотканными клѣтками и бѣлыми кровяными тѣльцами. По мѣрѣ удаленія отъ сдавленнаго мѣста, на остальной периферіи твердой мозговой оболочки всѣ описанныя измѣненія постепенно уменьшаются и, наконецъ, сходятъ на нѣтъ.—Мягкія же оболочки вовлекаются въ процессъ рѣдко и притомъ въ очень незначительной степени. Въ мѣстѣ сдавленія онѣ только инфильтрированы соединительнотканными клѣтками, а сосуды ихъ расширены и наполнены кровью; но стѣнки ихъ не измѣнены. На остальной же периферіи эта инфильтрація чаще совсѣмъ исчезаетъ и только сосуды нерѣдко остаются еще гиперемированными.

Если теперь перейдемъ къ обозрѣнію измѣненій спинного мозга выше и ниже мѣста сдавленія на 1—2 сегмента, то увидимъ, что здѣь они становятся значительно менѣе выраженными, а иногда совсѣмъ исчезаютъ. Тѣмъ не менѣе характеръ этихъ измѣненій остается здѣсь тотъ же, что и въ мѣстѣ сдавленія. Тутъ мы встрѣчаемся съ разбуханіемъ нервныхъ волоконъ и расширеніемъ петелъ невроглiи, расширеніемъ сосудовъ, причемъ стѣнки нѣкоторыхъ изъ нихъ иногда бывали утолщены, количество клѣтокъ невроглiи изрѣдка было увеличено.—Въ сѣромъ веществѣ можно было видѣть иногда только расширеніе центральнаго канала и кровеносныхъ сосудовъ, сопровождающееся слабымъ расширеніемъ периваскулярныхъ пространствъ. Нѣкоторыя немногія клѣтки переднихъ роговъ представляли явленія не полнаго хроматолиза протоплазмы, безъ измѣненія ядра. Большею же частью, въ этихъ областяхъ почти не было никакихъ измѣненій спинного мозга если не считать расширенія центральнаго канала, кровеносныхъ сосудовъ и слабаго хроматолиза весьма немногихъ нервныхъ клѣтокъ.—Спинномозговыя оболочки здѣсь представлялись почти всегда нормальными и имѣли только расширенные и наполненные кровью сосуды, безъ измѣненія стѣнокъ послѣднихъ, и небольшое количество нитей фибрина.—Въ шейной же части мозга во всѣхъ случаяхъ измѣненій со стороны оболочекъ не было никакихъ, а въ самомъ веществѣ мозга изрѣдка встрѣчалось только очень немного нервныхъ клѣтокъ съ слабымъ хроматолизомъ и расширеніе нѣкоторыхъ сосудовъ.

Что касается случаевъ болѣе или менѣе затянувшихся, гдѣ клиническія явленія начинали уже убывать или, сильно уменьшившись, оставались statu quo, тамъ гистологически преобладали, главнымъ образомъ, процессы гиперплястическіе со стороны ткани невроглiи и сосудовъ (см. рис. 14). Въ бѣломъ веществѣ сдавленнаго участка мозга можно было часто наблюдать, на извѣстныхъ мѣстахъ, разрощеніе ткани невроглiи, большое количество объемистыхъ паукообразныхъ клѣтокъ, утолщеніе балокъ, идущихъ отъ периферіи внутрь мозга; среди разросшейся невроглiи было видно не мало волоконъ нервныхъ въ различныхъ степеняхъ разрушенія; нѣкоторыя изъ нихъ были усѣяны клѣтками невроглiи — явленія, напоминающія фагоцитозъ. Весь этотъ участокъ былъ, кромѣ того, пронизанъ большимъ количествомъ мелкихъ сосудовъ

съ утолщенными стѣнками. По сосѣдству съ этою областью находились набухшія нервныя волокна, расширенные сосуды и увеличенное количество форменныхъ элементовъ—клѣтокъ невроглiи и соединительной ткани.

Въ *сѣромъ же веществѣ* измѣненія были выражены меньше. Иногда, если пораженный участокъ бѣлаго вещества лежалъ очень близко къ сѣрому, можно было въ этомъ послѣднемъ, на ограниченномъ протяженіи, видѣть разрощеніе глiи, увеличенное количество сосудовъ съ утолщенными стѣнками, увеличенное количество клѣтокъ невроглiи; на остальномъ же протяженіи видно иногда бросающееся въ глаза расширеніе сосудовъ, чаще мелкихъ, расширеніе нѣкоторыхъ периваскулярныхъ пространствъ и центральнаго канала.—Протоплазма нервныхъ клѣтокъ была измѣнена по тому же типу, какой мы описали въ случаяхъ острыхъ, но только здѣсь значительно рѣже замѣчалось пылевидное распаденіе хроматофилей по всей протоплазмѣ. Здѣсь больше преобладалъ распадъ хроматофилей на мелкія зернышки. Пылевидное распаденіе ограничивалось, большею частью, только центромъ протоплазмы, но въ ахроматическомъ веществѣ измѣненныхъ клѣтокъ чаще, чѣмъ въ острыхъ случаяхъ, попадались маленькія, круглыя или неправильныя, свѣтлыя, плохо окрашивающіяся мѣста, на подобіе вакуолъ (см. рис. 15). Однако, настоящихъ, большихъ вакуолъ мы здѣсь тоже не наблюдали. Увеличенія размѣровъ протоплазмы, а также и явленій, напоминающихъ фагоцитозъ ея въ томъ видѣ, какъ это было описано въ случаяхъ острыхъ, здѣсь не встрѣчалось. Ядро здѣсь сравнительно рѣже перемѣщалось къ периферіи. Объемъ его не былъ измѣненъ; контуры нерѣдко представлялись зазубренными, вдавленными. Красилось оно почти вездѣ правильно; каріоплазма его была нормальна. Иногда и притомъ въ мелкихъ клѣткахъ, она распадалась въ зернистую массу, красившуюся диффузно. Ядрышко вездѣ оставалось нетронутымъ. Въ одномъ опытѣ (13-мъ), гдѣ процессъ гиперпластическій захватывалъ и сѣрое вещество, я встрѣтилъ въ болѣе пораженной половинѣ его, въ переднемъ рогѣ и въ боковой группѣ клѣтокъ, уменьшеніе количества этихъ послѣднихъ и уменьшеніе объема нѣкоторыхъ изъ нихъ. При этомъ протоплазматическіе отростки ихъ были укорочены; перицеллюлярныя пространства увеличены. Однако, протоплазма не представляла общаго распада хроматофилей въ мелкую пыль;

они распадались только въ центрѣ или на периферіи протоплазмы. Ядро и ядрышко здѣсь были также не измѣнены. Здѣсь нужно отмѣтить еще, что количество измѣненныхъ клѣтокъ въ случаяхъ хроническихъ обыкновенно не превышало количества клѣтокъ, не обнаруживавшихъ видимыхъ измѣненій въ своей структурѣ.

Что касается *оболочекъ*, то твердая мозговая оболочка всегда была измѣнена въ мѣстѣ сдавленія довольно замѣтно. Въ области непосредственнаго соприкосновенія съ давящимъ предметомъ, а главнымъ образомъ, вблизи его она сильно утолщалась на счетъ инфильтраціи молодыми соединительнотканными клѣтками и больше всего на счетъ разростанія ея наружныхъ слоевъ. Въ этомъ мѣстѣ она сросталась съ вновьобразованной оболочкой, окутывающей давящій предметъ. Сосуды ея были увеличены въ количествѣ и нерѣдко имѣли утолщенныя стѣнки. Нѣкоторые изъ нихъ были сильно наполнены кровью. Кромѣ того, здѣсь, хотя и рѣдко, можно было наблюдать отложеніе солей извести въ видѣ различной формы бляшекъ. Въ меньшихъ размѣрахъ утолщеніе этой оболочки можно было встрѣтить иногда и въ мѣстѣ, противоположномъ сдавленію, благодаря тому, что здѣсь оболочка очень энергично прижималась къ стѣнкѣ позвоночнаго канала. На остальной своей периферіи dura mater была почти нормальна.—Мягкія оболочки чаще представляли только явленія гипереміи сосудовъ и изрѣдка въ мѣстѣ сдавленія были нѣсколько утолщены, и инфильтрированы соединительнотканными клѣтками.

Что касается оболочки, окружающей сдавливающіе спинной мозгъ предметы, то она состояла изъ соединительнотканныхъ волоконъ, пронизанныхъ огромнымъ количествомъ мелкихъ, круглыхъ, зернистыхъ съ однимъ ядромъ клѣтокъ, а также эпителіоидныхъ и гигантскихъ. Кромѣ того, среди нихъ нерѣдко встрѣчались и лейкоциты. Эти клѣтки, особенно гигантскія, часто сплошною массою подходятъ къ краю ламинаріи и внѣдряются въ него. Затѣмъ, въ этой оболочкѣ нерѣдко видны блестящія, свѣтлыя различной формы и величины глыбки извести. Сосуды кровеносные здѣсь часто утолщены, эндотелій ихъ и ядра adventitiae представляются набухшими и разросшимися.—Оболочка эта образовалась, отчасти, изъ рыхлой околомозговой клѣтчатки, благодаря превращенію послѣдней въ плотную соединительную ткань, а съ другой стороны—изъ

новообразованныхъ волоконъ твердой мозговой оболочки. Участіе рыхлой клѣтчатки въ образованіи разсматриваемой оболочки доказывается, между прочимъ, тѣмъ, что она всегда отвѣчала на присутствіе посторонняго предмета на твердой оболочкѣ гипереміею сосудовъ, выселеніемъ лейкоцитовъ, размноженіемъ своихъ форменныхъ элементовъ, а въ дальнѣйшемъ въ ней постепенно появлялись вновьобразованныя соединительнотканныя волоконца, окружавшія ламинарію или бисеринки.

Въ мѣстахъ выше и ниже сдавленной области описанныя измѣненія мозга и оболочекъ, большею частью, почти совсѣмъ исчезали. Оставалось только расширеніе сосудовъ бѣлаго и сѣраго веществъ, а иногда и центральнаго канала, и частичный хроматолизъ очень немногихъ нервныхъ клѣтокъ. Но въ нѣкоторыхъ случаяхъ выше или ниже мѣста сдавленія оболочки были немного утолщены; въ бѣломъ веществѣ попадались мѣстами разбухшія нервныя волокна, нѣсколько утолщенныя балки невроглiи, расширенные сосуды съ утолщенными иногда стѣнками, но безъ увеличенія количества ихъ; разрощеніе клѣтокъ невроглiи. Въ сѣромъ веществѣ встрѣчались изрѣдка нервныя клѣтки, хроматофили которыхъ, большею частью, въ центрѣ протоплазмы, распадались на мелкія зернышки. Но ядро и ядрышко ихъ оставались не измѣненными. Сосуды мелкіе были расширены и наполнены кровью, но стѣнки ихъ не измѣнены. Центральный каналъ расширенъ. — Въ шейной же части мозга можно было видѣть единственно только слабый частичный хроматолизъ немногихъ нервныхъ клѣтокъ.

Во всѣхъ обслѣдованныхъ мною отдѣлахъ спинного мозга у всѣхъ оперированныхъ животныхъ я никогда не встрѣчалъ ни въ сѣромъ, ни въ бѣломъ веществѣ амилоидныхъ и гіалиновыхъ тѣлецъ и вновь образованныхъ полостей или большихъ щелей.

Вторичныя перерожденія въ восходящемъ направленіи держались обыкновенно боковыхъ столбовъ и притомъ больше задней части ихъ. Затѣмъ, иногда перерожденіе шло и въ заднихъ столбахъ. Кромѣ того, въ одномъ случаѣ (6-й) я встрѣтился съ восходящимъ перерожденіемъ (въ грудной части) въ переднихъ пирамидныхъ пучкахъ и комиссуральныхъ волокнахъ, идущихъ отъ передней спайки къ клѣткамъ переднихъ роговъ и къ боковымъ столбамъ. Въ нисходящемъ направленіи перерожденіе обыкновенно занимало больше область,

соотвѣтствующую переднимъ пирамиднымъ пучкамъ, отсюда распространялось на боковые столбы, едва достигая задняго отдѣла ихъ. Кромѣ того, обыкновенно ниже мѣста сдавленія перерождались комиссуральныя волокна, идущія отъ передней спайки къ клѣткамъ переднихъ роговъ и къ боковымъ столбамъ. Перерождены были и входящія волокна переднеосновного пучка, и очень рѣдко волокна задней спайки. Задніе столбы оставались не тронутыми.

При обзорѣ случаевъ, правда, немногочисленныхъ сдавленія спинного мозга у людей можно также подмѣтить нѣкоторыя общія черты. Такъ, въ *бѣломъ веществѣ* я встрѣчалъ утолщеніе балокъ невроглiи, разростаніе ея, нерѣдко очень сильное; увеличеніе количества сосудовъ, а главное, скопленіе въ стѣнкахъ ихъ и околоадвентиціальномъ пространствѣ мелкихъ, большею частью круглыхъ, сильно красящихся эмбріональныхъ элементовъ. Количество этихъ элементовъ около нѣкоторыхъ сосудовъ было очень велико. Эндотелій сосудовъ иногда разростался внутрь просвѣта. Количество клѣтокъ невроглiи бывало увеличено, особенно паукообразныхъ, которыя становились къ тому же и объемистѣе. По всему поперечнику мозга были разбросаны мелкіе эмбріональные элементы того же типа, какъ и инфильтрирующіе стѣнки сосудовъ. Нервныя волокна представляли различныя степени набуханія, но количество такихъ волоконъ было очень незначительно, да и то на какомъ либо одномъ мѣстѣ. Периваскулярныя пространства только во II случаѣ представлялись замѣтно расширенными; въ остальныхъ же ихъ не было видно совсѣмъ.

Въ *сѣромъ веществѣ* болѣе всего бросалось въ глаза измѣненіе сосудовъ того же характера, что и въ бѣломъ веществѣ, и расширеніе ихъ, особенно крупныхъ венъ. Периваскулярныя пространства были расширены. Центральный каналъ суженъ, а эпителій его стѣнокъ нерѣдко разростался. Въ одномъ только случаѣ (II-мъ) центральный каналъ былъ расширенъ. Количество клѣтокъ невроглiи не было увеличено; гліозная ткань не разрослась, исключая IV-й случай, гдѣ почти вся нервная ткань была замѣщена разросшеюся невроглiею съ сильно расширенными сосудами, стѣнки которыхъ были утолщены и инфильтрированы мелкими круглыми клѣточками. Иногда въ стѣнкѣ сосудовъ были видны свѣтлыя, совершенно гомогенныя, неокрашенныя полоски, не дававшія

реакціи на амилоидъ. Въ иныхъ мѣстахъ вся стѣнка представлялась утолщенной и гомогенизированной — гіалиново перерожденной. Что касается нервныхъ клѣтокъ переднихъ роговъ и столбовъ Кларка, то онѣ часто бывали измѣнены, причемъ количество такихъ пораженныхъ клѣтокъ было значительно и сильно превышало количество оставшихся не измѣненными. Въ протоплазмѣ пораженныхъ клѣтокъ наблюдалось распаденіе хроматофилей въ мелкія зернышки или по всей протоплазмѣ или, что было чаще, только въ центральной ея части. Ахроматическое вещество не было поражено. Контуры и объемъ протоплазмы не измѣнены. Затѣмъ, въ протоплазмѣ часто набюдалось большое количество свѣтлобураго пигмента. Гіалиноваго и амилоиднаго перерожденія нервныхъ клѣтокъ я никогда здѣсь не наблюдалъ. Равно я не находилъ и вакуолъ въ этихъ клѣткахъ.

Оболочки твердая и мягкія были утолщены и сильно инфильтрированы различной величины и формы соединительнотканными клѣтками. Утолщеніе твердой мозговой оболочки происходитъ, главнымъ образомъ, на счетъ вновьобразованныхъ наружныхъ слоевъ ея. Сосуды ихъ сильно гиперемированы, особенно вены. Въ ткани твердой оболочки нерѣдко видны кровоизліянія, часть которыхъ начала уже организоваться. Кромѣ того, чаще въ мягкихъ оболочкахъ, сосуды затромбированы, причемъ нѣкоторые тромбы также подвергаются организаціи. Стѣнки сосудовъ сильно инфильтрированы мелкими эмбріональными элементами, а эндотелій ихъ иногда разростается.

Во всѣхъ изслѣдованныхъ мною такихъ случаяхъ я нигдѣ не могъ обнаружить ни щелей, ни полостей въ спинномъ мозгѣ, а равно и амилоидныхъ тѣлецъ; не находилъ я и амилоиднаго перерожденія сосудовъ. Въ одномъ случаѣ (IV-мъ) я встрѣтилъ нѣсколько круглыхъ образованій, описанныхъ Fickler'омъ подъ именемъ гіалиновыхъ тѣлецъ. Но эти тѣльца реакціи на гіалинъ не обнаруживаютъ, почему едва-ли будетъ справедливо называть ихъ гіалиновыми.

Что касается *вторичныхъ перерожденій*, то только въ одномъ случаѣ (IV) я могъ съ большою ясностью наблюдать восходящее перерожденіе въ мозжечковыхъ пучкахъ и заднихъ столбахъ, особенно въ Голлевскихъ пучкахъ. Въ нисходя-

щемъ же направленіи оно шло по боковымъ пирамиднымъ пучкамъ. Въ остальныхъ же случаяхъ нельзя было подмѣтить дегенераціи какой либо системы волоконъ, но перерожденныя волокна были разбросаны по всему поперечнику мозга, не исключая переднихъ и заднихъ корешковъ.

Заканчивая общій обзоръ произведенныхъ мною изслѣдованій, я остановлюсь нѣсколько на измѣненіяхъ нервныхъ клѣтокъ. Именно, должны-ли мы считать эти измѣненія за патологическія или какія либо другія. Вопросъ этотъ является очень важнымъ въ силу хотя бы того одного соображенія, что методомъ Nissl'я, какъ свидѣтельствуютъ авторы (Vas, Mann, Hodge, Demoor, Ковалевскій и др.), можно обнаружить измѣненія клѣтки въ различныхъ стадіяхъ ея физіологическаго состоянія, морфологически сходныя съ патологическими. Здѣсь, само собою разумѣется, намъ на помощь является сравненіе препаратовъ патологическихъ съ контрольными, взятыми отъ животныхъ, по нашему мнѣнію, здоровыхъ. Изъ этого сравненія можно было воочію убѣдиться, что хотя и въ контрольныхъ препаратахъ иногда замѣчаются измѣненныя клѣтки, но во-первыхъ это измѣненіе встрѣчается только въ нѣкоторыхъ очень немногихъ препаратахъ изъ цѣлой серіи ихъ; во-вторыхъ оно почему-то падаетъ почти исключительно на клѣтки болѣе мелкія, да и то только на нѣкоторыя изъ нихъ; въ третьихъ—самый процессъ распаденія хроматофилей здѣсь бываетъ сравнительно слабымъ. Основное вещество протоплазмы остается всегда правильно относящимся къ окраскѣ. Ядро и ядрышко никогда не измѣняются. Между тѣмъ на препаратахъ патологическихъ мы находимъ большое количество измѣненныхъ клѣтокъ во всѣхъ группахъ ихъ въ сѣромъ веществѣ мозга. Затѣмъ, распаденіе хроматофилей здѣсь идетъ, большею частью, очень энергично, до полнаго почти исчезанія ихъ. Въ ахроматическомъ веществѣ здѣсь встрѣчаются маленькія свѣтлыя пространства, которыя Köster[1]), видѣвшій ихъ при своихъ изслѣдованіяхъ надъ дѣй-

---

[1]) Köster. Beitrag zur Lehre von der chronischen Schwefelkohlenstoffvergiftung. Archiv f. Psychiatrie, bl. 32, h. 2, S. 559.

ствіемъ сѣроуглерода на нервныя клѣтки мозга кроликовъ и считающій ихъ за маленькія вакуолы, относитъ къ явленіямъ патологическимъ. Наконецъ, въ этомъ измѣненіи принимаютъ участіе и ядро, которое, часто перемѣщаясь къ периферіи, иногда представляетъ нарушеніе въ своемъ строеніи.—То же самое нужно сказать и относительно явленія, напоминающаго фагоцитозъ нервной клѣтки. На препаратахъ, контрольныхъ можно было видѣть, какъ круглыя или слегка овальныя клѣтки невроглiи иногда тѣсно окружаютъ нервную клѣтку и— только. Между тѣмъ на препаратахъ патологическихъ, помимо этого, ясно было видно (см. рис. 9), какъ невроглійная клѣтка находилась внутри нервной клѣтки. Такой ясной картины внѣдренія на препаратахъ контрольныхъ мнѣ видѣть не удавалось.

Теперь я долженъ сказать нѣсколько словъ о наблюдавшейся нами пигментаціи нервныхъ клѣтокъ въ человѣческихъ мозгахъ. Оставляя въ сторонѣ вопросъ о происхожденіи пигмента въ нервныхъ клѣткахъ, я только замѣчу. что нѣкоторые авторы (Schultz) находили его въ порядочномъ количествѣ у стариковъ, если даже они и не имѣли никакихъ страданій нервной системы. Кромѣ того, у болѣе молодыхъ людей, нервныя клѣтки тоже содержатъ незначительное количество пигмента. Такъ какъ въ нашихъ случаяхъ количество пигмента въ нервныхъ клѣткахъ было часто очень велико и нерѣдко занимало больше половины протяженія протоплазмы; такъ какъ при всемъ этомъ возрастъ моихъ больныхъ былъ молодой, то, конечно, мы должны признать здѣсь усиленную пигментацію за явленіе патологическое.

Далѣе, самъ собою напрашивается вопросъ, можно-ли принимать констатированныя нами измѣненія нервныхъ клѣтокъ за специфическія. Не говоря уже о томъ, что a priori можно сомнѣваться. чтобы нервная клѣтка реагировала качественно различно на разнообразные вредные для нея моменты, замѣчу, что изслѣдованія цѣлаго ряда авторовъ, въ томъ числѣ и самого Nissl'я, показали въ послѣднее время, что клѣтка нервная морфологически измѣняется одинаково подъ вліяніемъ совершенно различныхъ агентовъ. На самомъ дѣлѣ, въ своихъ опытахъ мы видѣли тотъ же самый хроматолизъ протоплазмы и такое же измѣненіе положенія и строенія ядра, какіе наблюдаются при дѣйствіи на нервную клѣтку какого-угодно яда. Слѣдова-

тельно, говорить здѣсь о специфичности измѣненій нервныхъ клѣтокъ въ силу приведенныхъ соображеній не приходится.

Теперь мнѣ остается еще отвѣтить на вопросъ, не зависили-ли измѣненія нервныхъ клѣтокъ въ моихъ опытахъ отъ трупнаго разложенія. Я уже выше говорилъ, что первые слѣды трупныхъ измѣненій клѣтокъ у животнаго появляются, спустя не ранѣе 24 часовъ послѣ смерти (у больного животнаго не ранѣе 12—14 часовъ послѣ смерти), а трупный хроматолизъ обнаруживается, спустя только 48 часовъ послѣ смерти. Между тѣмъ въ нашихъ опытахъ вскрытіе производилось самое позднее, спустя 5 часовъ послѣ смерти. Затѣмъ, въ случаяхъ патологическихъ хроматолизъ протоплазмы представлялся гораздо нѣжнѣе; здѣсь не было той общей своеобразной разрѣженности протоплазмы, какая наблюдалась въ трупно-измѣненныхъ клѣткахъ. Кромѣ того, самая главная разница была видна въ положеніи ядра: въ патологическихъ клѣткахъ оно очень часто лежало на самомъ краю протоплазмы; въ клѣткахъ же, пораженныхъ трупнымъ разложеніемъ, оно всегда оставалось на своемъ мѣстѣ. Только что сказанное остается въ силѣ и по отношенію къ измѣненіямъ нервныхъ клѣтокъ въ человѣческихъ мозгахъ, гдѣ какъ извѣстно, трупнаго разложенія не удается обнаружить даже спустя 36 часовъ послѣ смерти. Слѣдовательно здѣсь, какъ и при опытахъ надъ животными, мы имѣемъ большое основаніе отвергать наличность трупнаго разложенія нервныхъ клѣтокъ. Изъ этого вывода слѣдуетъ исключить измѣненія нервныхъ клѣтокъ въ случаѣ III-мъ, гдѣ вскрытіе было произведено, спустя 49 часовъ послѣ смерти. Обнаруженныя здѣсь измѣненія близко подходили къ трупнымъ пораженіямъ, комбинированныхъ съ патологическими. Въ пользу перваго пораженія говорилъ своеобразный видъ протоплазмы, обычно встрѣчавшійся нами при трупномъ разложеніи; а на второе—указывало сильно периферическое положеніе ядра. Весьма возможно, что такое измѣненіе клѣтокъ было результатомъ только одного патологическако состоянія ихъ, но у насъ явилось сомнѣніе въ виду того обстоятельства, что въ другихъ случаяхъ, гдѣ вскрытіе было произведено значительно раньше, такихъ измѣненій клѣтокъ мы не наблюдали.

Сравнивая полученныя мною данныя гистологическихъ измѣненій съ измѣненіями, констатированными другими авторами, я нахожу, что въ общихъ чертахъ они сходны между собою; но есть и нѣкоторая разница. Такъ, у оперированныхъ мною животныхъ, особенно въ опытахъ съ продолжительными сроками, я обнаруживалъ нерѣдко увеличеніе количества сосудовъ тамъ, гдѣ разросталась невроглійная ткань. Что здѣсь дѣйствительно имѣла мѣсто наличность этого факта, а не ошибка въ наблюденіи, зависящая отъ болѣе отчетливаго выступанія всѣхъ мелкихъ сосудовъ при гипереміи ихъ, въ этомъ меня убѣдило сравненіе препаратовъ, гдѣ была одна только гиперемія съ препаратами, гдѣ встрѣчалось новообразованіе сосудовъ. Кромѣ этого факта, я подмѣтилъ на своихъ препаратахъ внѣдреніе клѣточныхъ элементовъ въ распадающіяся нервныя волокна и болѣе тонкія измѣненія нервныхъ клѣтокъ спинного мозга, а иногда даже внѣдреніе и въ нихъ клѣтокъ невроглiи. Затѣмъ, на моихъ препаратахъ не было видно тѣхъ полостей, которыя находили при своихъ изслѣдованіяхъ Kahler, Розенбахъ и Щербакъ. Правда, въ моемъ распоряженіи было нѣсколько опытовъ, гдѣ въ мѣстѣ сдавленія спинного мозга имѣлись щели въ бѣломъ и сѣромъ веществѣ, но эти щели были ни что иное, какъ простыя трещины, происшедшія не сами собою вслѣдствіе извѣстныхъ измѣненій, совершающихся при сдавленіи спинного мозга, а благодаря его сильному размозженію. Въ этомъ послѣднемъ меня убѣждало еще и то, что здѣсь была разорвана не только нервная ткань, но и сосуды, вслѣдствіе чего получались кровоизліянія въ мозгъ. Кромѣ того, въ такомъ мозгѣ совершенно отсутствовало и сильное расширеніе периваскулярныхъ пространствъ и центральнаго канала. Опыты эти не вошли въ число приводимыхъ мною протоколовъ потому, что въ нихъ, при вложеніи давящаго предмета, у животнаго замѣчались судорожныя подергиванія въ тѣлѣ, что говорило мнѣ о нанесеніи травмы на спинной мозгъ, чего, какъ это упоминалось выше, я старался избѣгать при сдавленіи спинного мозга.

Относительно гистологическихъ измѣненій спинного мозга у моихъ больныхъ нужно сказать, что они ближе стояли къ тѣмъ измѣненіямъ, которыя находили въ случаяхъ съ костоѣдой позвонковъ Charcot, Bouchard, Michaud и другіе. Кромѣ того, на моихъ препаратахъ особенно рѣзко была выражена инфильтрація стѣнокъ сосудовъ мелкими, круглыми

элементами. Затѣмъ, въ противоположность Fickler'у, я замѣтилъ, что утолщеніе твердой мозговой оболочки происходитъ на счетъ наружныхъ слоевъ ея, а не ближайшихъ къ мозгу.

Если сравнимъ теперь экспериментальныя данныя съ находками патолого-анатомическими у людей, то можно безъ затрудненія сказать, что между ними есть и замѣтное несходство. Это послѣднее обнаруживается въ степени участія нервныхъ волоконъ въ болѣзненномъ процессѣ и въ измѣненіи сосудовъ. Въ то время какъ въ экспериментахъ надъ животными, выжившими послѣ операціи большой срокъ, помимо процессовъ гиперплястическихъ видно нерѣдко большое количество разбухшихъ или распавшихся нервныхъ волоконъ, на патолого-анатомическихъ человѣческихъ препаратахъ количество пораженныхъ волоконъ сравнительно ничтожно. Нельзя-ли допустить для объясненія этого послѣдняго факта, что такъ какъ въ представленныхъ мною патолого анатомическихъ случаяхъ имѣло мѣсто сдавленіе спинного мозга сравнительно небольшое и притомъ происходившее медленно и постепенно, то нервныя волокна пока еще были въ состояніи приспособиться къ тѣмъ неблагопріятнымъ условіямъ для своего существованія, которыя были вызваны этимъ сдавленіемъ. Между тѣмъ, въ экспериментахъ такого медленнаго и постепеннаго сдавленія не могло быть вызвано. Здѣсь сдавленіе всегда совершалось сравнительно быстро, благодаря чему нервныя волокна не успѣвали освоиться съ также быстро наступавшими измѣненіями условій своего питанія, что и сказывалось массовымъ ихъ набуханіемъ и даже распадомъ. Съ теченіемъ же времени многія набухшія волокна, очевидно, приспособлялись къ этимъ, а скорѣе всего, нѣсколько улучшившимся условіямъ и принимали свой прежній видъ и объемъ. Второе отличіе, которое бросилось намъ въ глаза, это измѣненіе сосудовъ. Какъ здѣсь, такъ и тамъ стѣнки сосудовъ были утолщены и инфильтрированы форменными элементами, но въ патолого анатомическихъ случаяхъ инфильтрація эта была выражена значительно рѣзче и распространялась не только на адвентицію сосуда, а и на периваскулярное пространство. Кромѣ того, несомнѣнно, величина, а повидимому, и природа этихъ клѣточныхъ элементовъ была другая. Они интенсивно красились и были значительно меньше, чѣмъ на препаратахъ экспериментальныхъ. На этихъ послѣднихъ сосуды скорѣе представляли явленія разростанія, боль-

шею частью, ядеръ адвентиціи, къ которымъ въ незначительномъ количествѣ иногда примѣшивались и бѣлыя кровяныя тѣльца.

Для объясненія этого различія, на мой взглядъ, возможно допустить, что въ патолого-анатомическихъ случаяхъ болѣзненный процессъ былъ выраженъ рѣзче и притомъ, быть можетъ, имѣлъ иной характеръ, чѣмъ у оперированныхъ животныхъ. Затѣмъ, я долженъ обратить вниманіе, что на человѣческихъ мозгахъ разрощеніе невроглiи было иногда выраженно такъ сильно, какъ ни на одномъ изъ экспериментальныхъ препаратахъ. Этотъ фактъ находитъ себѣ, по моему мнѣнію, удовлетворительное объясненіе въ томъ обстоятельствѣ, что при костоѣдѣ позвонковъ производящая гистологическія измѣненія въ спинномъ мозгѣ причина дѣйствовала на этотъ послѣдній болѣе или менѣе постоянно, не только не ослабѣвая, но напротивъ постепенно увеличиваясь. Между тѣмъ, при экспериментахъ эта причина, произведя извѣстное сдавленіе спинного мозга, въ дальнѣйшемъ уже не могла увеличить своего вліянія. Наоборотъ, оно даже нѣсколько уменьшалось, когда вставлялась ламинарія, которая послѣ наступавшаго вначалѣ сильнаго разбуханія, затѣмъ (въ случаяхъ хроническихъ) нѣсколько уменьшалась въ объемѣ, благодаря разъѣдающему дѣйствію клѣточныхъ элементовъ, внѣдрявшихся въ ея края.

Остановимся теперь на объясненіи тѣхъ прижизненныхъ явленій, которыя наблюдались въ моихъ опытахъ. Параличныя явленія, наступавшія вслѣдъ за операціей, нужно было отнести или на счетъ поврежденія произвольнодвигательнаго пути въ спинномъ мозгѣ или на счетъ страданія гангліозныхъ клѣтокъ въ немъ. Такъ какъ при моихъ изслѣдованіяхъ обнаружилось, что количество пораженныхъ нервныхъ клѣтокъ было, большею частью, невелико и притомъ пораженіе это было неглубокое, въ силу отсутствія пораженія основнаго вещества ихъ, а между тѣмъ нервныя волокна были измѣнены въ большомъ числѣ, то всего скорѣе причину паралича нужно искать въ заболѣваніи этихъ послѣднихъ или, по крайней мѣрѣ, имъ принадлежитъ наибольшая роль въ производствѣ паралича, чѣмъ пораженнымъ клѣткамъ. Заболѣваніемъ же нервныхъ волоконъ вызывается и разстройство чувствительности, колѣнныхъ рефлексовъ и тазовыхъ органовъ. Наблюдавшееся въ послѣдующемъ теченіи улучшеніе клинической картины,

скорѣе всего, нужно связать съ тѣмъ, что многія пораженныя нервныя волокна, а также клѣтки возвращаются къ нормѣ, а роль погибшихъ изъ нихъ товарищей, быть можетъ, берутъ на себя нервныя волокна и клѣтки, оставшіяся неповрежденными.

Что касается клиническихъ явленій со стороны нервной системы у моихъ больныхъ, то, помимо пораженія нервныхъ волоконъ и клѣтокъ, они могли вызываться и пораженіемъ переднихъ и заднихъ корешковъ. Напримѣръ, исчезаніе колѣнныхъ рефлексовъ болѣе всего, на мой взглядъ, обязано своимъ происхожденіемъ перерожденію переднихъ и заднихъ корешковъ.

Теперь я перейду къ объясненію *патогенеза* тѣхъ гистологическихъ измѣненій спинного мозга, которыя были найдены при моихъ изслѣдованіяхъ экспериментальныхъ. Какъ уже было выше сказано, въ первые дни развивающагося сдавленія спинного мозга у животныхъ выступаетъ на первый планъ разбуханіе и распадъ нервныхъ волоконъ, расширеніе петелъ невроглiи, расширеніе мелкихъ сосудовъ, суженіе центральнаго канала и т. д. Затѣмъ, приблизительно спустя недѣлю, начинаетъ разростаться невроглія, увеличивается иногда количество сосудовъ, утолщаются ихъ стѣнки, центральный же каналъ постепенно съ теченіемъ времени принимаетъ свой прежній объемъ и т. д. Существованіе этихъ явленій, по авторамъ, можетъ обусловливаться однимъ изъ двухъ моментовъ: или простымъ мѣстнымъ отекомъ, или воспаленіемъ. Простой механическій отекъ происходитъ вслѣдствіе нарушенія отъ давленія на мозгъ циркуляціи или крови, или лимфы въ этомъ послѣднемъ, что, по мнѣнію Розенбаха и Щербака, а также и Kahler'a, ведетъ къ застою тканевыхъ соковъ и отсюда къ простому нарушенію питанія тканей мозга. Нервныя волокна, какъ болѣе нѣжная, высоко дифференцированная ткань, требующая для своего правильнаго существованія большого притока свѣжаго питательнаго матеріала, при нарушеніи этого условія быстро и сильно реагируетъ на это, набухая и распадаясь. Ткань же невроглійная, довольствующаяся ничтожнымъ количествомъ питательнаго матеріала, стремится уравновѣсить потерю нервнаго вещества, увеличивая сначала количество своихъ форменныхъ элементовъ. Когда же появляется распадъ нервныхъ

волоконъ, невроглія энергично разростается. Говоря иначе, все дѣло должно сводиться на первоначальное разрушеніе нервной субстанціи, влекущее за собою замѣщеніе ея тканью невроглии.

Что касается застоя лимфы, то въ пользу его существованія въ моихъ опытахъ говоритъ, главнымъ образомъ, расширеніе петелъ невроглии, а затѣмъ и периваскулярныхъ пространствъ, и перицеллюлярныхъ. А если принять во вниманіе встрѣчающееся вслѣдствіе сдавленія суженіе центральнаго канала, который по Guillian'у [1]) является съ физіологической точки зрѣнія главнымъ коллекторомъ лимфы въ спинномъ мозгѣ, то тѣмъ самымъ является еще лишнее условіе для замедленія теченія лимфы въ мозгѣ и отсюда застою ея. Такой застой, само собою разумѣется, долженъ вести, въ концѣ концовъ, къ отеку той ткани, гдѣ онъ появился. Изъ сказаннаго слѣдуетъ, что наличность отека мы должны всецѣло объяснить застоемъ лимфы. Но, на мой взглядъ, едва ли вполнѣ можно отрицать здѣсь участіе въ немъ и застоя крови, какъ это дѣлаетъ по отношенію къ человѣческимъ случаямъ Fickler. Этотъ авторъ говоритъ, что сдавленіе сосудовъ оболочекъ спинного мозга не можетъ отражаться на сосудахъ нервной субстанціи мозга, такъ какъ ея кровеносная система болѣе или менѣе самостоятельна. Но, мнѣ кажется, тамъ, гдѣ отъ сдавленія мѣняется конфигурація мозга, гдѣ, слѣдовательно, оно коснулось всѣхъ тканей послѣдняго, непремѣнно должно быть, хотя бы мѣстами, нарушеніе циркуляціи крови. Въ моихъ опытахъ это и сказывалось расширеніемъ сосудовъ.

Застой лимфы и крови несомнѣнно долженъ вести, кромѣ количественнаго и къ качественному измѣненію тканевыхъ соковъ, которые, благодаря нарушенному обмѣну веществъ, естественно, становятся болѣе богатыми токсинами. Это качественное измѣненіе играетъ, по крайней мѣрѣ въ моихъ опытахъ, повидимому, главную роль, такъ какъ застой лимфы въ количественномъ отношеніи здѣсь нельзя признать рѣзко выраженнымъ. Скопляющіеся въ ткани токсины, надо полагать, обнаруживаютъ прежде всего свое дѣйствіе на нервныхъ волокнахъ, которыя вскорѣ и распадаются. Продукты же этого

---

[1]) Guillian. Circulation de la lymphe dans la moëlle épinière. Revue Neurologique, 1899 г., vol. VII, p. 855.

распада, очевидно, дѣйствуютъ стимулирующимъ образомъ на разрощеніе ткани невроглiи вмѣстѣ съ заложенными въ ней сосудами. Что это дѣйствительно, можетъ быть, такъ, доказывается тѣмъ обстоятельствомъ, что въ опытахъ, гдѣ распада волоконъ почти не было, разрощенія невроглійной ткани не встрѣчается.

Въ опытахъ съ болѣе продолжительнымъ срокомъ констатированныя нами анатомическія измѣненія могутъ найти себѣ объясненіе въ самомъ характерѣ сдавленія. Я уже говорилъ, что произведенное мною сдавленіе не только не усиливалось въ своей степени, но даже иногда (при ламинаріи) нѣсколько уменьшалось. Слѣдовательно, постояннаго момента, который бы съ каждымъ днемъ все болѣе и болѣе нарушалъ циркуляцію питательныхъ соковъ въ спинномъ мозгѣ не было. Отсюда, естественно, предположить, что кровеносная и лимфатическая системы могли свободно приспособиться къ этому стаціонарному сдавленію, что̀ и сказывалось компенсаторнымъ расширеніемъ большихъ венъ около центральнаго канала и возращеніемъ этого послѣдняго къ своему первоначальному объему или даже расширеніемъ его. Это возстановленіе крово-и лимфообращенія было такъ значительно, что въ 9-ти мѣсячныхъ срокахъ мы находили очагъ бывшаго разрушенія бѣлаго вещества и замѣщеніе его тканью невроглiи крайне незначительнымъ. Весьма возможно, что здѣсь наступило разсасываніе большей части вновь образованной ткани невроглiи.

Здѣсь является умѣстнымъ вопросъ, почему въ моихъ опытахъ если и признать въ нихъ существованіе отека, отсутствовали полости, которыя находили Розенбахъ и Щербакъ съ одной стороны и Kahler съ другой. На это я прежде всего замѣчу, что сѣрое вещество мозга по изслѣдованіямъ Fickler'а имѣетъ болѣе обширную и болѣе совершенную кровеносную капиллярныя сѣти, чѣмъ бѣлое вещество. Затѣмъ, по его наблюденіямъ тонкія нервныя волокна поставлены въ смыслѣ снабженія питательнымъ матеріаломъ въ болѣе совершенныя условія, чѣмъ толстыя волокна. Благодаря всѣмъ этимъ обстоятельствамъ, сѣрое вещество несравненно дольше и лучше противостоитъ нарушенію питанія въ зависимости отъ разстройства циркуляціи крови или лимфы или какихъ-либо иныхъ моментовъ. Разъ это такъ, то нѣтъ ничего удивительнаго, что во всѣхъ нашихъ опытахъ всегда выступало на первый планъ и прежде всего пораженіе бѣлаго

вещества, а затѣмъ уже, и притомъ значительно меньше, пораженіе сѣраго вещества, которое успѣшнѣе справлялось съ нарушенными условіями своего питанія и не давало дефектовъ ткани въ видѣ полостей. Исходя изъ всѣхъ этихъ соображеній, мнѣ не совсѣмъ понятнымъ представляется происхожденіе полостей въ опытахъ Розенбаха и Щербака. Дѣло въ томъ, что они находили полости тамъ, гдѣ совершенно не было не только измѣненія конфигураціи бѣлаго вещества но и гистологически оно было нормально. Слѣдовательно, на основаніи своихъ опытовъ я долженъ признать, что сдавленіе спинного мозга здѣсь было сравнительно очень незначительно, а посему и разстройство лимфообращенія, вызванное имъ въ сѣромъ веществѣ, было, по крайней мѣрѣ, ничтожно. А если это такъ, то становится сомнительнымъ существованіе и самаго отека, разрушающее дѣйствіе котораго и произвело, по авторамъ, въ сѣромъ веществѣ ту громадную полость, которую они показываютъ на своемъ 3-мъ рисункѣ. Въ силу всего сказаннаго, на мой взглядъ, нельзя съ положительностью утверждать, что эти полости образовались при жизни, благодаря растворенію ткани мозга застойной лимфой. Скорѣе всего, какъ это я сказалъ уже выше, они есть результатъ травмы и размозженія мозга.

Что касается указываемаго Розенбахомъ и Щербакомъ сильнаго расширенія въ мѣстѣ сдавленія центральнаго канала по сравненію съ другими мѣстами одного и того же мозга, то къ этому наблюденію надо, по моему мнѣнію, также относиться съ осторожностью. Дѣло въ томъ, что центральный каналъ у животныхъ на различныхъ высотахъ спинного мозга имѣетъ далеко не одинаковые размѣры, въ нѣсколько разъ превосходящіе размѣры центральнаго канала у человѣка. У кошки напримѣръ, самая узкая часть находится въ верхне и среднегрудной областяхъ; въ шейной—онъ шире, и еще шире въ поясничной области. Кромѣ того, размѣры канала одного и того же отдѣла мозга колеблятся, повидимому, и у нормальныхъ животныхъ, въ силу чего при сравненіи препаратовъ патологическихъ съ нормальными мы должны были отказываться говорить о значительномъ расширеніи его тамъ, гдѣ оно представлялось таковымъ съ перваго взгляда.

Что касается нервныхъ клѣтокъ спинного мозга, то измѣненія ихъ также могутъ быть понятны съ точки зрѣнія

существующаго застоя тканевыхъ соковъ. Но, очевидно, въ нашихъ опытахъ это общее нарушеніе питанія сѣраго вещества отразилось сравнительно не сильно на нервныхъ клѣткахъ, благодаря, быть можетъ, особенно совершеннымъ условіямъ для циркуляціи въ нихъ тканевыхъ соковъ. Дѣйствительно, я нигдѣ не могъ обнаружить тѣхъ грубыхъ измѣненій клѣтки въ родѣ превращенія ея въ аморфную, безструктурную массу, на что указывали при своихъ изслѣдованіяхъ Розенбахъ и Щербакъ. Это кажущееся разногласіе падаетъ само собою, если припомнимъ, что эти авторы съ цѣлью убить животное прибѣгали къ хлороформу, который, какъ извѣстно, (д-ръ Порошинъ [1]) самъ по себѣ вызываетъ въ нервныхъ клѣткахъ довольно рѣзкія измѣненія.

Изъ всего сказаннаго о патогенезѣ найденныхъ мною анатомическихъ измѣненій явствуетъ, что они, особенно въ случаяхъ острыхъ, стоятъ въ полномъ согласіи съ представленіемъ о наличности въ сдавленномъ спинномъ мозгѣ моихъ кошекъ простого застоя лимфы и крови, а отсюда и отека ткани.

Однако, слѣдуетъ выяснить, не зависятъ-ли всѣ эти явленія отъ воспалительнаго процесса въ спинномъ мозгѣ. Посмотримъ сначала, въ чемъ заключается воспаленіе съ современной точки зрѣнія. „Воспаленіе, говоритъ проф. Подвысоцкій [2]), есть мѣстная защитительная, во многихъ случаяхъ при этомъ спасительная реакція мезодермныхъ тканей на внѣшнюю вредность, реакція, обнаруживающаяся преимущественно въ мѣстной гипереміи, въ эмиграціи изъ сосудовъ лейкоцитовъ, въ размноженіи стойкихъ соединительнотканныхъ клѣтокъ и въ фагоцитарной дѣятельности, какъ этихъ послѣднихъ, такъ въ особенности лейкоцитовъ; реакція эта сопровождается въ большей или меньшей степени выпотѣваніемъ изъ сосудовъ кровяной плазмы“. Затѣмъ, „воспаленіе есть всегда сложный процессъ, слагающійся изъ цѣлаго ряда раз-

---

[1]) Д-ръ Порошинъ. Къ вопросу о патолого-анатомическихъ измѣненіяхъ въ органахъ въ случаѣ смерти отъ хлороформеннаго наркоза. Казань, 1899 г., стр. 130. Диссертація.

[2]) Проф. Подвысоцкій. Основы общей и экспериментальной патологіи. Петербургъ, 1899 г., стр. 563.

стройствъ мѣстнаго кровообращенія, а также изъ дегенеративныхъ и регенеративныхъ измѣненій ткани въ томъ мѣстѣ, гдѣ она подвергалась насилію или раздражающему дѣйствію посторонняго организму агента". При этомъ „для острыхъ воспаленій характерно преобладаніе явленій со стороны сосудной системы, т. е. сильная гиперемія, эксудація и эмиграція, а при хроническихъ воспаленіяхъ можетъ считаться характернымъ преобладаніе явленій со стороны самой паренхимы и именно постоянное чередованіе дегенеративныхъ и прогрессивныхъ измѣненій различныхъ тканей, служащихъ почвою воспалительнаго процесса." Затѣмъ, чистая (не бактерійная) механическая причина, напр. въ видѣ давленія на ткань, также можетъ вызвать воспаленіе, причемъ анатомическія явленія этого воспаленія будутъ минимальны. Опираясь на эти пункты, можно было бы съ перваго взгляда подвести анатомическую картину нашихъ опытовъ подъ воспаленіе. Однако, съ этимъ предположеніемъ нѣсколько не согласуется тотъ фактъ, что на моихъ препаратахъ найденное расширеніе сосудовъ, не соотвѣтствуетъ тому количеству лимфы въ бѣломъ веществѣ (огромное расширеніе петелъ невроглiи) и тѣмъ сильнымъ паренхиматознымъ измѣненіямъ его, которыя были констатированы мною, особенно въ острыхъ случаяхъ. Кромѣ того, эмиграція лейкоцитовъ здѣсь почти отсутствовала. Это-то несоотвѣтствіе явленій со стороны сосудистой системы съ явленіями измѣненія паренхимы спинного мозга и заставляетъ думать, что если здѣсь и допускать существованіе воспаленія, то во всякомъ случаѣ не оно одно производитъ тѣ измѣненія, съ которыми мы здѣсь встрѣтились. Тогда уже надо предполагать, по крайней мѣрѣ, что воспаленіе въ данномъ случаѣ имѣетъ своеобразный оттѣнокъ, благодаря самому характему причины вызвавшей его; что здѣсь, быть можетъ, комбинируется, какъ то предполагаетъ для нѣкоторыхъ случаевъ Schmaus, воспаленіе вмѣстѣ съ простымъ отекомъ отъ застоя, происходящаго вслѣдствіе сдавленія выводящихъ лимфу и кровь путей.

Во всякомъ случаѣ, если здѣсь и принимать наличность воспаленія, то оно должно носить приблизительно тотъ же характеръ, какой бываетъ при такъ называемомъ паренхиматозномъ токсическомъ невритѣ, гдѣ явленія со стороны интерстиціи бываютъ очень незначительны, а все дѣло сводится

къ распаду собственно нервнаго волокна. Слѣдовательно, съ этой точки зрѣнія здѣсь можно было бы говорить, пожалуй, о паренхиматозномъ міэлитѣ, комбинирующимся съ явленіями простого отека, причемъ этотъ послѣдній предшествуетъ первому.

Если въ случаяхъ, гдѣ все дѣло сводится къ измѣненію паренхиматозныхъ элементовъ мозга, участіе воспаленія кажется сомнительнымъ, то тамъ, гдѣ на ряду съ распадомъ нервныхъ волоконъ идетъ разрощеніе невроглійной ткани вмѣстѣ съ заложенными въ ней сосудами, совершенно отрицать присутствіе воспалительнаго процесса въ мозгу является нѣсколько затруднительнымъ. Чтобы подойти къ рѣшенію этого вопроса, я, по примѣру Schmaus'a, сошлюсь на процессъ замѣщенія соединительною тканью инфаркта (конечно, не содержащаго бактерій). Если происходящій здѣсь процессъ замѣщенія считать за воспалительный, то мы съ полнымъ правомъ можетъ говорить, что въ нашихъ опытахъ замѣщеніе тканью невроглiи паренхимы мозга тоже было воспалительное. Если же организація инфаркта есть процессъ не воспалительный, какъ то полагаетъ проф. Подвысоцкій, то, слѣдовательно, и мы должны отвергнуть въ своихъ опытахъ участіе воспаленія. Доказывать аналогичность инфаркта погибшимъ нервнымъ волокнамъ долго не приходится, ибо и то и другое являются постороннимъ тѣломъ въ окружающей ихъ ткани и одинаково могутъ раздражать её своимъ присутствіемъ.—Такимъ образомъ, до тѣхъ поръ пока мы не будемъ держаться какого-либо одного взгляда на сущность процесса, происходящаго при замѣщеніи соединительною тканью другой погибшей, болѣе высоко дифференцированной ткани, мы одни и тѣ же анатомическія измѣненія въ спинномъ мозгѣ при сдавленіи его будемъ относить къ различнымъ по характеру процессамъ.

Если вопросъ о сущности измѣненій самого спинного мозга представляется спорнымъ, то это менѣе всего относится къ твердой оболочкѣ его. Явленія, совершающіяся въ ней, скорѣе подходятъ къ явленіямъ воспалительнымъ. На самомъ дѣлѣ, въ первые дни сдавленія сосуды оболочки въ области давящаго предмета сильно расширяются, происходитъ выселеніе лейкоцитовъ на поверхность оболочки, появляется выпотъ плазмы крови, а затѣмъ начинаетъ увеличиваться и количе-

ство форменныхъ элементовъ самой оболочки. Въ дальнѣйшемъ же начинается продукція новыхъ соединительнотканныхъ волоконъ, увеличивающихъ ея толщину, разростаніе сосудовъ и т. д. Мягкихъ оболочекъ этотъ процессъ касался очень незначительно, да и то только въ случаяхъ хроническихъ.

Что касается патогенеза анатомическихъ измѣненій человѣческихъ спинныхъ мозговъ, то въ нашихъ случаяхъ скорѣе нужно признать настоящее воспаленіе, причемъ во всѣхъ 4 случаяхъ оно было выражено далеко неодинаково. Рѣзче всего оно проявилось въ случаѣ 4-мъ, гдѣ, помимо утолщенныхъ и инфильтрированныхъ мелкими клѣтками сосудовъ и увеличенія ихъ количества, видно сильное разрощеніе ткани невроглiи. Затѣмъ, въ случаѣ II-мъ, помимо воспаленія, повидимому, нужно считаться еще и съ застоемъ лимфы въ зависимости отъ замедленія тока ея. Въ пользу этого предположенія говоритъ то обстоятельство, что здѣсь имѣется сильное расширеніе лимфатичскихъ пространствъ, превосходящее по своей выраженности степень измѣненія сосудовъ. Весьма возможно, что этотъ застой происходитъ вслѣдствіе сдавленія лимфатическихъ путей эпидуральными разрощеніями, какъ думаетъ Fickler, но тогда почему же нѣтъ этого застоя въ случаѣ III-мъ, гдѣ эпидуральныя разрощенія были несравненно больше и окружали мозгъ плотнымъ кольцемъ? Какъ объяснить себѣ эту разницу, я по малочисленности своихъ наблюденій не рѣшаюсь, но на основаніи теоретическихъ соображеній нужно признать, что въ случаѣ III развилось коллатеральное лимфообращеніе, благодаря чему и отсутствовалъ застой ея. Этотъ случай даетъ право говорить, что сдавленіе большихъ лимфатическихъ путей спинного мозга не всегда ведетъ къ отеку его.

Относительно воспаленія самого спинного мозга я полагаю, что въ происхожденіи его давленіе на мозгъ по своей незначительности играло роль второстепенную. Скорѣе всего давленіе служило только моментомъ, способствовавшимъ, вслѣдствіе произведеннаго имъ нѣкотораго ослабленія питанія мозга, развиться въ этомъ послѣднемъ воспаленію, какъ это предполагаетъ Leube. Это воспаленіе появилось въ спинномъ мозгѣ, скорѣе всего, благодаря распространенію его чрезъ эпидуральную ткань на оболочки, а отсюда частью прямо на спинной мозгъ, частью черезъ посредство корешковъ, а глав-

нымъ образомъ, помощью кровеносныхъ сосудовъ, такъ какъ эти послѣдніе были измѣнены въ нашихъ случаяхъ очень сильно.

Что, дѣйствительно, давленіе на мозгъ играло второстепенную роль въ происхожденіи воспалительнаго процесса, убѣждаетъ меня то обстоятельство, что въ случаѣ I-мъ были констатированы идентичныя, но только менѣе выраженныя, анатомическія измѣненія въ такихъ мѣстахъ, гдѣ сдавленія мозга абсолютно не было, а имѣлось только небольшое разрощеніе грануляцій на твердой оболочкѣ, преимущественно возлѣ корешковъ.

Воспалительная натура происходившаго въ моихъ случаяхъ процесса стала для меня еще болѣе ясной, когда я сравнилъ свои препараты съ имѣвшимися въ нашей коллекціи препаратами сифилитическаго менингоміэлита. Какъ здѣсь, такъ и тамъ характеръ измѣненій былъ совершенно одинаковъ и только пораженіе сосудовъ количественно было выражено рѣзче на препаратахъ сифилитическаго міэлита. Даже характеръ инфильтрировавшихъ сосуды и ткань мозга мелкихъ круглыхъ клѣтокъ былъ по внѣшнему виду на тѣхъ и другихъ препаратахъ совершенно схожъ.

Если въ четырехъ изслѣдованныхъ мною случаяхъ измѣненія спинного мозга при туберкулезной костоѣдѣ поввонковъ нѣтъ полнаго сходства въ анатомической картинѣ, то нѣтъ ничего страннаго въ томъ разногласіи, которое существуетъ у авторовъ, работавшихъ по данному вопросу. Да и трудно себѣ представить полную аналогію въ этомъ матеріалѣ, если принять въ соображеніе, что самое то сдавленіе можетъ быть различно по силѣ и характеру, не говоря уже объ имѣющейся здѣсь иногда специфической инфекціи. Въ однихъ случаяхъ сдавленіе совершается медленно, посредствомъ разростающихся въ эпидуральной ткани грануляцій, содержащихъ иногда бактеріи, въ другихъ—сдавленіе производится каріознымъ абсцессомъ, въ третьихъ—мозгъ внезапно сдавливается каріознымъ позвонкомъ и т. д. Въ силу этихъ соображеній едва-ли мыслимо, чтобы и патогенезъ происходящихъ здѣсь анатомическихъ измѣненій въ спинномъ мозгѣ былъ всегда одинаковъ.

Если можно объяснить себѣ разногласіе авторовъ по поводу сущности анатомическихъ измѣненій мозга при туберкулезной костоѣдѣ позвонковъ, то оно, напротивъ, мало понятно въ случаяхъ сдавленія спинного мозга опухолями. Мнѣ пред-

ставляется наиболѣе симпатичнымъ сдѣлать здѣсь слѣдующее допущеніе для объясненія этого несогласія. Въ однихъ случаяхъ, гдѣ сдавленіе производятъ опухоли, вырабатывающія токсическіе продукты, вредно вліяющіе на нервную систему (напр. ракъ, саркома), при извѣстномъ накопленіи этихъ продуктовъ и извѣстной интенсивности ихъ въ спинномъ мозгѣ, весьма возможно, появится воспаленіе его. Появленію этого воспаленія будетъ способствовать и нарушеніе питанія мозга, благодаря сдавленію его. Въ другихъ же случаяхъ при тѣхъ же опухоляхъ, а равно и другихъ, вслѣдствіе отсутствія упомянутыхъ условій воспаленіе не разовьется. Дѣлая это предположеніе, я основывался на томъ фактѣ, что при карциноматозѣ и саркоматозѣ иногда (проф. Даркшевичъ [1]) встрѣчается воспаленіе нервныхъ стволовъ, благодаря продуктамъ жизнедѣятельности клѣточныхъ элементовъ, составляющихъ эти опухоли.

Заканчивая обсужденіе тѣхъ измѣненій, которыя были обнаружены мною при изслѣдованіи сдавленнаго спинного мозга, я нахожу возможнымъ придти къ слѣдующимъ выводамъ:

1. при чистомъ механическомъ сдавленіи спинного мозга, которое можетъ быть вызвано только экспериментально, болѣе всего поражается бѣлое вещество и притомъ, главнымъ образомъ, нервныя волокна. Сѣрое же вещество поражается значительно слабѣе.

2. въ первые дни сдавленія спинного мозга ткань невроглiи и сосуды принимаютъ слабое участіе въ измѣненіи бѣлаго вещества. Въ дальнѣшемъ же теченіи, когда появляется сильный распадъ нервныхъ волоконъ, это участіе становится очень энергичнымъ.

3. нервныя клѣтки спинного мозга поражаются при сдавленіи его и въ качественномъ и въ количественномъ отношеніяхъ сравнительно мало. Пораженіе почти исключительно

---

[1]) Проф. Л. О. Даркшевичъ. Случай полиневрита черепныхъ нервовъ на почвѣ разлитого саркоматоза. Труды клиники нервныхъ болѣзней, 1897 г., вып. I, стр. 28.

ограничивается хроматической субстанціей клѣтки, причемъ характеръ пораженія отличается отъ трупныхъ измѣненій нервной клѣтки.

4. измѣненія нервныхъ клѣтокъ при сдавленіи спинного мозга съ морфологической стороны никоимъ образомъ нельзя назвать специфическими.

5. твердая оболочка мозга поражается при сдавленіи спинного мозга значительно сильнѣе, чѣмъ мягкія оболочки.

6. анатомическія измѣненія, совершающіяся въ спинномъ мозгѣ при экспериментальномъ сдавленіи его, есть въ первое время, скорѣе, результатъ нарушенія питанія ткани въ зависимости отъ разстройства кровообращенія, а главнымъ образомъ, лимфообращенія, вызваннаго этимъ сдавленіемъ. Если и можно было-бы признать здѣсь существованіе воспаленія, то его, скорѣе, нужно подвести подъ тотъ характеръ, какой оно носитъ при такъ наз. паренхиматозномъ невритѣ. Притомъ воспаленіе это непремѣнно комбинируется съ отекомъ ткани вслѣдствіе замедленія теченія лимфы. Наступающее затѣмъ замѣщеніе погибающей паренхимы мозга тканью невроглiи носитъ, повидимому, тотъ же характеръ, какой бываетъ при замѣщеніи соединительною тканью другой, погибшей болѣе высоко дифференцированной ткани.

7. анатомическимъ субстратомъ параличей заднихъ конечностей у животныхъ при сдавленіи спинного мозга болѣе всего нужно считать пораженіе нервныхъ волоконъ.

8. при malum Pottii анатомическія измѣненія въ различныхъ случаяхъ будутъ не одинаковы, а слѣдовательно, и патогенезъ ихъ будетъ различенъ. При этомъ здѣсь чаще, чѣмъ въ другихъ случаяхъ сдавленія спинного мозга, встрѣчается настоящее воспаленіе его.

Въ заключеніе считаю своимъ долгомъ выразить искреннюю признательность моему глубокоуважаемому учителю Л и-

верію Осиповичу Даркшевичу за то постоянное содѣйствіе и руководительство, которыми я пользовался при выполненіи настоящей работы.

Затѣмъ, приношу мою глубокую благодарность глубокоуважаемому профессору Николаю Матвѣевичу Любимову за тѣ цѣнныя указанія, которыя я получилъ при просмотрѣ имъ моихъ препаратовъ, а также за разрѣшеніе воспользоваться нужными мнѣ протоколами вскрытій и за разрѣшеніе заняться въ его бактеріологической лабораторіи необходимыми мнѣ изслѣдованіями.

Прозектора патолого-анатомическаго института прив.-доц. Александра Ипполитовича Подбѣльскаго искренне благодарю за его провѣрку стерильности употреблявшихся мною бисера и ламинаріи.

Не могу также не поблагодарить и своего товарища, доктора Михаила Федоровича Куликова, который въ бытность свою врачемъ Астраханской городской больницы, представилъ въ мое распоряженіе больного съ malum Pottii.

Объясненіе рисунковъ.

Фиг. 1. Нормальная клѣтка передняго рога спинного мозга кошки. Compens.-ocul. 4; homog. Immers. 1,5 mm., Zeiss. Окраска тіониномъ по Nissl-Lenhossek'у.

Фиг. 2. Трупное измѣненіе клѣтки передняго рога спинного мозга кошки, спустя 48 часовъ послѣ смерти. Compens.-ocul. 4; homog. Immers. 1,5 mm., Zeiss. Окраска тіониномъ по Nissl-Lenhossek'у.

Фиг. 3 и 4. Трупное измѣненіе клѣтки передняго рога спинного мозга кошки, спустя 62 часа послѣ смерти. Compens.-ocul. 4; homog. Immers. 1,5 mm., Zeiss. Окраска тіониномъ по Nissl-Lenhossek'у.

Фиг. 5. Отрѣзокъ спинного мозга въ позвоночномъ каналѣ, сдавленный ламинаріей (опытъ 10-й). a—спинной мозгъ; b—ламинарія, обросшая оболочкою; c—кости позвонковъ. (Фотографія).

Фиг. 6. Тотъ же самый отрѣзокъ спинного мозга въ поперечномъ разрѣзѣ, проходящемъ одновременно черезъ мозгъ, ламинарію и позвонокъ. a—спинной мозгъ; b—ламинарія; c—вновьобразованная оболочка ламинаріи; d—позвонокъ. (Фотографія).

Фиг. 7. Отрѣзокъ спинного мозга въ позвоночномъ каналѣ, сдавленный ламинаріей (опытъ 15-й). a—спинной мозгъ съ оболочками; d—ламинарія; b—

вновьобразованная оболочка ламинаріи, разрѣзанная и откинутая въ сторону; c—кости позвонковъ. (Фотографія).

Фиг. 8. Тотъ же самый отрѣзокъ спинного мозга въ поперечномъ разрѣзѣ, проведенномъ черезъ мозгъ, ламинарію и позвонокъ; a—сдавленный спинной мозгъ; b—ламинарія; c—вновьобразованная оболочка ламинаріи; d—позвонокъ. (Фотографія).

Фиг. 9. Нервная клѣтка сдавленнаго спинного мозга кошки изъ группы, лежащей вблизи центральнаго канала, пораженная хроматолизомъ протоплазмы и подвергающаяся явленію фагоцитоза (опытъ 1-й). a—клѣтка невроглiи („нейронофагъ"), внѣдрившаяся въ нервную клѣтку; b—ядро нервной клѣтки; c—свѣтлый ободокъ въ протоплазмѣ нервной клѣтки, вокругъ клѣтки невроглiи. Окраска тіониномъ по Nissl-Lenhossek'y. Compens.-ocul. 8; homog. Immers. 1,5. mm., Zeiss.

Фиг. 10. Нервная клѣтка передняго рога сдавленнаго спинного мозга кошки, пораженная пылевиднымъ общимъ хроматолизомъ протоплазмы и отростковъ. Ядро перемѣстилось къ периферіи и нѣсколько выпячиваетъ и прорываетъ край протоплазмы (опытъ 2-й). Compens.-ocul. 4; homog. Immers. 1,5 mm., Zeiss. Окраска тіониномъ по Nissl-Lenhossek'y.

Фиг. 11. Поперечный срѣзъ спинного мозга кошки въ мѣстѣ сдавленія (опытъ 6-й). Часть лѣваго бокового столба и оболочекъ. a—мягкія мозговыя оболочки; b—твердая оболочка; c—наслойки фибрина, пронизанныя форменными элементами; d—нервное волокно, разбухшее и вакуолизированное, лежащее въ расширенной петлѣ невроглiи; e—нервное волокно, подвергшееся фагоцитозу; f—нервное волокно, распадающееся; h—сосудъ; n—клѣтки невроглiи. Oc. 3, ob. B, Zeiss. Фиксажъ—алкоголь. Окраска тіониномъ.

Фиг. 12. Поперечный срѣзъ спинного мозга кошки въ мѣстѣ сдавленія. Часть бѣлаго вещества (опытъ 9-й). a — сильно расширенная петля невроглiи; c—сильно разбухшее и вакуолизированное нервное волокно; b—клѣтки невроглiи; d—разбухшій осевой цилиндръ; c—нормальное нервное волокно, лежащее въ нерасширенной петлѣ невроглiи. Compens.-ocul. 4; homog. Immers. 1,5 mm., Zeiss. Окраска neuthral-roth'омъ съ methylen-blau по Левковскому.

Фиг. 13. Поперечный срѣзъ сдавленнаго спинного мозга кошки (опытъ 11-й). a—спинной мозгъ; b—ламинарія; c — вновьобразованная оболочка ламинаріи. (Фотографія).

Фиг. 14. Поперечный срѣзъ спинного мозга кошки въ мѣстѣ сдавленія (опытъ 12-й). Часть лѣваго бокового столба и оболочекъ; a—утолщенная твердая мозговая оболочка; b—мягкія мозговыя оболочки; c—вновьобразованная оболочка ламинаріи; g и d—скопленія паукообразныхъ клѣтокъ невроглiи; e и f—измѣненные сосуды. Compens.-ocul. 4; ob. B, Zeiss. Фиксажъ—алкоголь. Окраска тіониномъ.

Фиг. 15. Нервная клѣтка передняго рога спинного мозга кошки въ мѣстѣ сдавленія его (опытъ 13-й), пораженная частичнымъ хроматолизомъ и имѣющая маленькія свѣтлыя мѣста — b, на подобіе вакуолъ; a—перицеллюлярное пространство. Compens.-ocul. 4; homog. Immers. 1,5 mm., Zeiss. Окраска neuthral-roth'омъ съ methylen-blau по Левковскому.

ОГЛАВЛЕНІЕ.

стр.

Введеніе . . . . . 3.

Трупныя измѣненія клѣтонъ спинного мозга кошки.

Обзоръ литературы . . . . . 5.

Собственныя изслѣдованія.

Методика . . . . . 13.

Результаты изслѣдованій. . . . . 16.

Выводы . . . . . 21.

Глава I. Измѣненія тканей спинного мозга при сдавленіи его.

Обзоръ литературы.

Сдавленіе спинного мозга при туберкулезной костоѣдѣ позвонковъ. . 22.

Сдавленіе спиннного мозга опухолями. . . . . 39.

Сдавленіе спинного мозга экспериментальное. . . . . 47.

Глава II. Собственныя изслѣдованія.

Экспериментальная часть.

Методика изслѣдованія . . . . . 57.

стр.

Протоколы опытовъ . . . . . 64.

Патолого-анатомическій матеріалъ.

Протоколы вскрытій. . . . . 169.

Глава III. Обсужденіе добытыхъ результатовъ. Выводы.

Общій обзоръ опытовъ съ короткими сроками. . . . . 188.

Общій обзоръ опытовъ съ продолжительными сроками . . . . . 194.

Общій обзоръ случаевъ патолого-анатомическихъ . . . . . 198.

Анализъ гистологическихъ измѣненій. . 200.

Сравненіе гистологическихъ измѣненій съ находками другихъ авторовъ. . . . 203.

Объясненіе прижизненныхъ явленій. . . 205.

Патогенезъ гистологическихъ измѣненій . 207.

Заключеніе. . . . . 215.

Объясненіе рисунковъ. . . . . 219.

1.



2.

3.

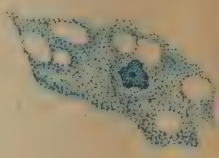

4.

9.

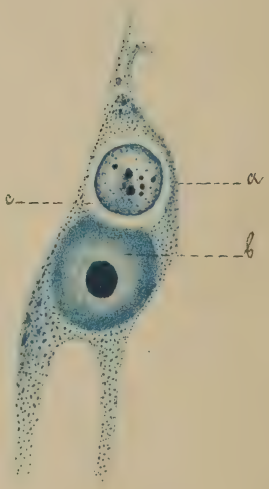

10.

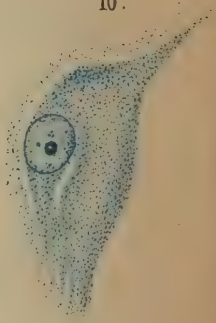

11.

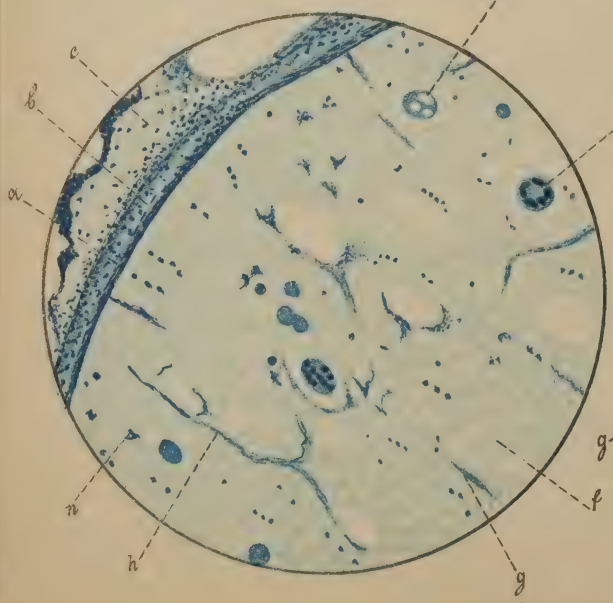

14.

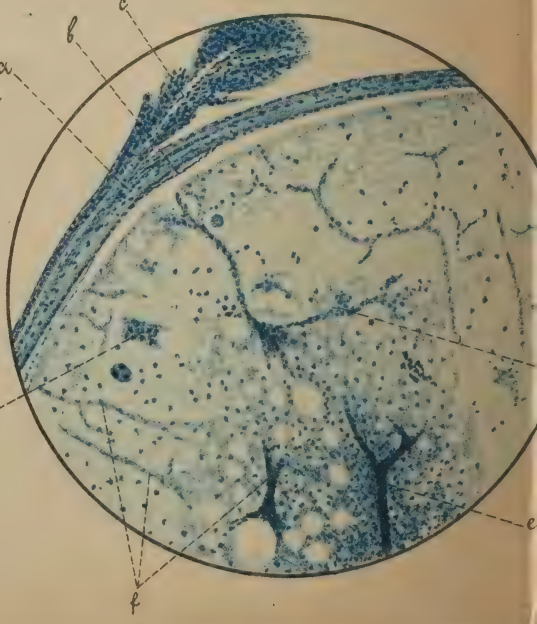

5.

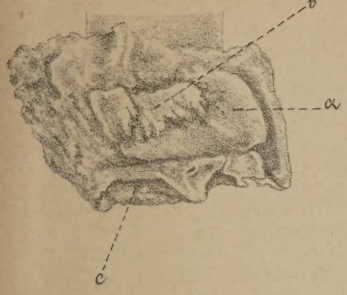

6.

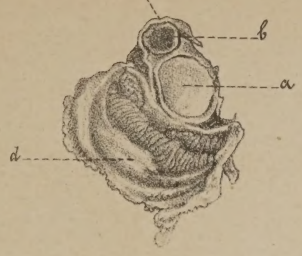

7.

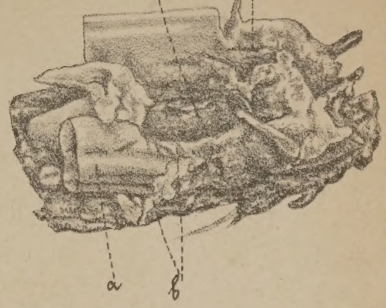

8.

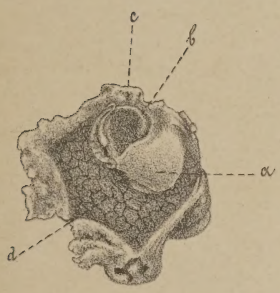

13.

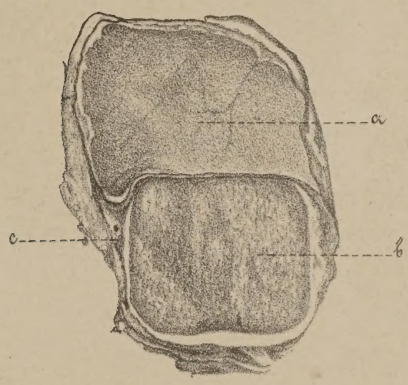

15.

12.

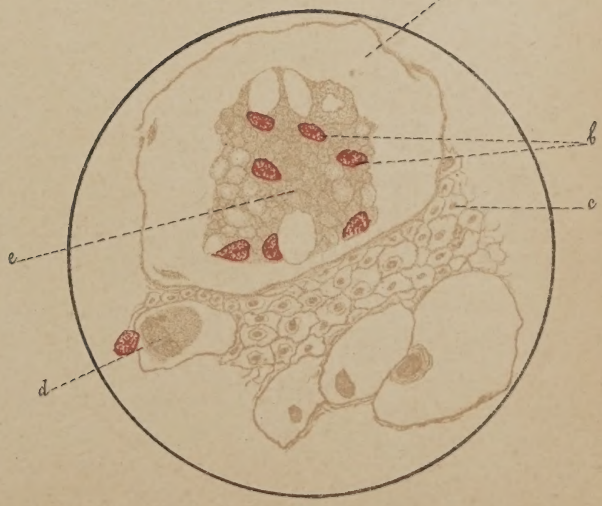

d

3 0112 115472661